

DOI: 10.26820/recimundo/5.(2).abril.2021.54-61

URL: <https://recimundo.com/index.php/es/article/view/1039>

EDITORIAL: Saberes del Conocimiento

REVISTA: RECIMUNDO

ISSN: 2588-073X

TIPO DE INVESTIGACIÓN: Artículo de revisión

CÓDIGO UNESCO: 32 Ciencias Médicas

PAGINAS: 54-61







Colocación de catéter venoso central guiado por ultrasonido

Ultrasound-guided central venous catheter placement

Colocação de cateter venoso central guiado por ultra-som

Adriana Gabriela Martínez Calero¹; Christian Lee Escala Parker²; María Daniela Martínez Calero³;
María Auxiliadora Calero Zea⁴

RECIBIDO: 15/01/2021 **ACEPTADO:** 20/03/2021 **PUBLICADO:** 01/04/2021

1. Máster Universitario en Dirección y Gestión Sanitaria; Medica; Investigador Independiente; Guayaquil, Ecuador; adrianamartinezcalero@gmail.com;  <https://orcid.org/0000-0001-9163-2705>
2. Médico; Investigador Independiente; Guayaquil, Ecuador; christianescalaparker@gmail.com;  <https://orcid.org/0000-0003-0566-2698>
3. Master Universitario en Dirección y Gestión Sanitaria; Medica; Investigador Independiente; Guayaquil, Ecuador; danielamartinezcalero@gmail.com;  <https://orcid.org/0000-0003-4483-9695>
4. Máster Universitario en Dirección y Gestión Sanitaria; Especialista en Ecografía; Especialista en Imagenología; Doctora en Medicina y Cirugía; Docente de la Universidad de Guayaquil en la Cátedra de Imagenología; Guayaquil, Ecuador; maria.caleroz@ug.edu.ec;  <https://orcid.org/0000-0001-8959-4391>

CORRESPONDENCIA

Adriana Gabriela Martínez Calero
adrianamartinezcalero@gmail.com

Guayaquil, Ecuador

RESUMEN

Antes de la aparición de la técnica de colocación del catéter venoso central guiado por ultrasonido, prácticamente esta se hacía a ciegas, ya que se usaban como referencia puntos anatómicos, sin embargo, esta técnica está asociada a mayores complicaciones como punciones múltiples, daño a venas, nervios y arterias, neumotórax, trombosis, entre otras. La metodología de la investigación, es una revisión bibliográfica que se apoyó en medios electrónicos para la obtención de la información relevante para esta investigación. La conclusión más relevante, es que la colocación del catéter central guiado por ultrasonido, ya sea por fallas y por generación de complicaciones es más exitosa y confiable que la técnica anatómica, los estudios revisados y aquí referenciados lo confirman, con tasas de hasta 100% de éxitos y sin complicaciones, en los casos donde ha habido complicaciones y más de una punción para su realización, la colocación del catéter por vía central guiado por ultrasonido ha seguido siendo más exitosa que la referenciada por puntos anatómicos, con grandes diferencias estadísticas.

Palabras clave: Catéter, central, ultrasonido, anatómico, complicaciones.

ABSTRACT

Before the appearance of the ultrasound-guided central venous catheter placement technique, it was practically done blind, since anatomical points were used as reference points, however, this technique is associated with greater complications such as multiple punctures, damage to veins, nerves and arteries, pneumothorax, thrombosis, among others. The research methodology is a bibliographic review that relied on electronic means to obtain relevant information for this research. The most relevant conclusion is that the placement of the central catheter guided by ultrasound, either due to failures and the generation of complications, is more successful and reliable than the anatomical technique, the studies reviewed and referenced here confirm this, with rates of up to 100% successful and without complications, in cases where there have been complications and more than one puncture to perform it, the placement of the catheter through the central line guided by ultrasound has continued to be more successful than the reference by anatomical points, with great statistical differences.

Keywords: Catheter, central, ultrasound, anatomical, complications.

RESUMO

Antes do aparecimento da técnica de colocação do cateter venoso central guiado por ultra-som, ela era feita praticamente às cegas, já que eram utilizados pontos anatómicos como pontos de referência, porém, esta técnica está associada a maiores complicações como múltiplas punções, danos a veias, nervos e artérias, pneumotórax, trombose, entre outros. A metodologia de pesquisa é uma revisão bibliográfica que se baseou em meios eletrônicos para obter informações relevantes para esta pesquisa. A conclusão mais relevante é que a colocação do cateter central guiado por ultra-som, seja por falhas e pela geração de complicações, é mais bem sucedida e confiável que a técnica anatómica, os estudos aqui revisados e referenciados confirmam isto, com taxas de até 100% de sucesso e sem complicações, nos casos em que houve complicações e mais de uma punção para realizá-la, a colocação do cateter através da linha central guiada por ultra-som continuou a ser mais bem sucedida que a referência por pontos anatómicos, com grandes diferenças estatísticas.

Palavras-chave: Cateter, central, ultra-som, anatómico, complicações.

Introducción

El cateterismo venoso central es uno de los procedimientos invasivos realizados con mayor frecuencia en nuestro medio; las indicaciones son variadas, incluyen monitoria hemodinámica, falta de accesos periféricos, incapacidad de obtener nuevos accesos, necesidad de administrar mezclas para nutrición parenteral, soluciones hiperosmolares o irritantes, infusiones continuas de medicamentos que se deben colocar por vías centrales, diálisis y la colocación de marcapasos cardiacos y corto-circuitos sistémicos transyugulares (TIPS) (Raffán Sanabria, y otros, 2005, pág. 52).

Desde 1978, año en que fue descrita la primera cateterización guiada por ultrasonido, se demostró tanto su efectividad como la disminución en las complicaciones mecánicas, logrando así reducir cada vez más las contraindicaciones absolutas para este procedimiento.^{1,3,4} Dentro de la literatura

se menciona como evidencia de grado 1A el acceso yugular interno por ultrasonido y como grado 2C el acceso subclavio guiado (Enriquez Vidal, Hernández Cortés, Carrillo Ramírez, & Esponda Prado, 2017, pág. 119).

La instalación de los CVC tradicionalmente ha sido realizada «a ciegas», es decir, empleando puntos de referencia anatómica como una guía para la punción e instalación del catéter. Esta técnica se ha asociado a ciertas complicaciones para los pacientes como serían punciones múltiples, daño mecánico a venas, nervios y/o arterias, trombosis e infección, neumotórax, etc.; complicaciones que influyen tanto en la mortalidad de los pacientes como en el incremento en los costos de atención médica. Se considera que la frecuencia de complicaciones se incrementa hasta seis veces después de tres intentos fallidos de inserción (Gutiérrez-Hernández & Loría-Castellanos, 2015, pág. 11).

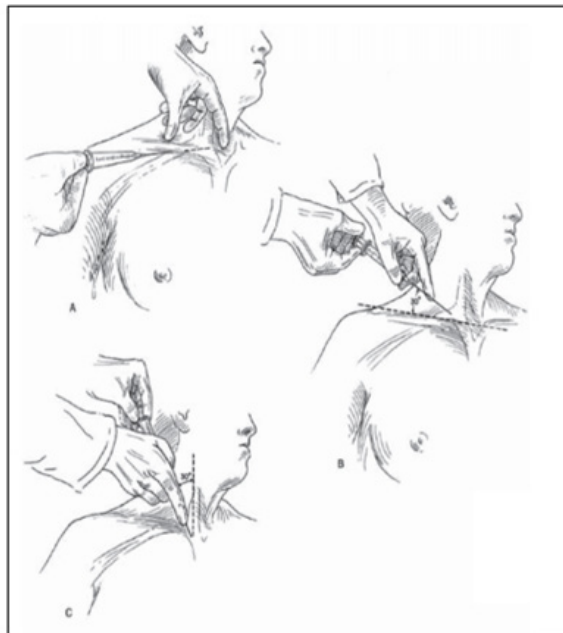


Figura 1. Técnica de los Puntos de Referencia Anatómico (TPRA). A) Abordaje Subclavio B) Abordaje yugular interno posterior. C) Abordaje yugular interno anterior.

Fuente: (Álvarez, 2011)

Existen factores que pueden incrementar la dificultad de la inserción de un catéter, como el antecedente de intentos de cateterización fallidos, la necesidad de cateterización en el sitio de una cirugía previa, cicatrización local, obesidad mórbida, variantes anatómicas, pacientes que reciben ventilación mecánica o durante una urgencia, falta de experiencia del personal médico y comorbilidades como coagulopatía o enfisema (Hernández-Castañeda & Peña-Pérez, 2017, pág. 325).

En los últimos años el empleo del ultrasonido (US) para guiar la punción y cateterización de estructuras vasculares, se ha convertido en una modalidad que ofrece muchas ventajas teóricas y que promete hacer de la instalación de accesos vasculares una técnica más precisa y sobre todo más segura, con una reducción significativa de complicaciones y disminuyendo el tiempo de inserción de los catéteres (Álvarez, 2011, pág. 363).

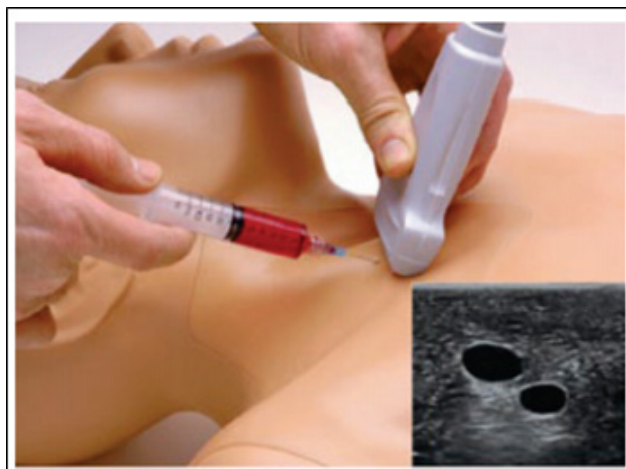

Figura 2. Punción con ultrasonido en un modelo de entrenamiento con su respectiva imagen ecográfica.

Fuente: (Álvarez, 2011).

Antes de que el uso del ultrasonido se convirtiera en una rutina, los médicos confiaban en los puntos de referencia anatómicos para la colocación de los CVC. Este enfoque se basa en 2 supuestos: anatomía vascular prevista y permeabilidad de las venas. Además, la experiencia del operador es extremadamente importante. A pesar de la tasa de éxito de la canulación relativamente alta con la técnica de referencia, las complicaciones se producen a tasas notificadas entre el 2% y el 40% (Benítez Solís, 2021, pág. 10).

Metodología

La metodología de la investigación, es una revisión de tipo bibliográfica, que se ha sustentado bajo el apoyo de medios elec-

trónicos, en donde se ha encontrado valiosa información de otros autores que ya han planteado el tema de estudio. La idea fundamental es hacer una síntesis, que aborden los temas mas importantes concentrados en una sola investigación, que pueda ser punto de partida para futuras investigaciones.

Resultados

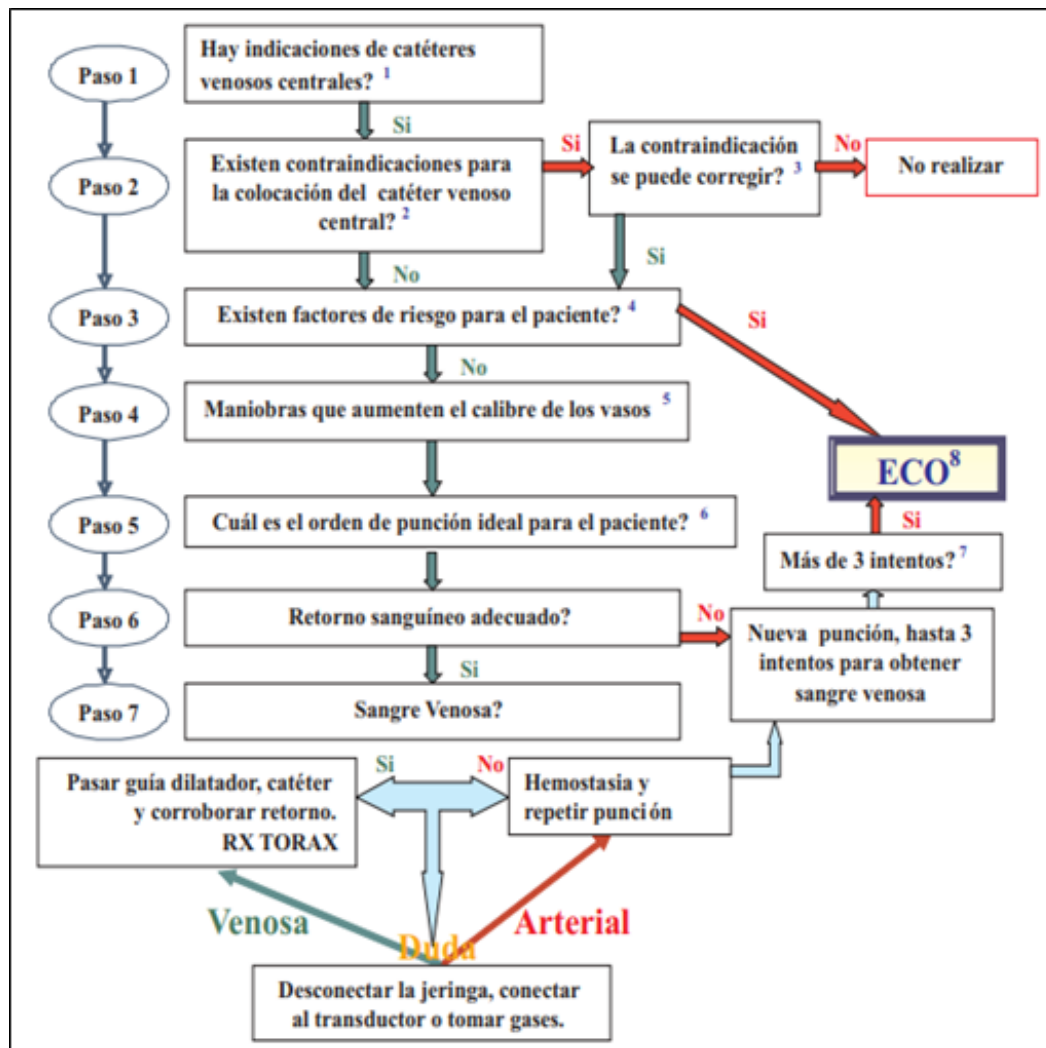


Figura 3. Algoritmo de práctica clínica basado en la evidencia

Fuente: (Raffán Sanabria, y otros, 2005).

Contraindicaciones para la colocación del catéter venoso central

- Infección en el sitio de punción (excepto en casos de extrema urgencia, donde se debe reubicar posteriormente).
- Edema y otras manifestaciones de obstrucción de vena cava superior en el lado seleccionado.
- Cirugía o Radiación en el área.
- Neumotórax en el lado contralateral, en el caso de vena Subclavia.
- Anticoagulación.
- Choque Hipovolémico

- Lesión previa en el cuello (Distorsión del trayecto venoso) para Yugulares (Raffán Sanabria, y otros, 2005).

Factores de Riesgo en el paciente

Los factores de riesgo para presentar alguna complicación son los siguientes:

- Para punción arterial accidental: hipertensión, coagulopatía, agujas largas y de gran calibre, falta de experiencia del operador 5 y arterias tortuosas o aneurismáticas.

- Para punción accidental en el vértice pulmonar: ampollas o bulas apicales, edad avanzada, enfermedades Pulmonares (EPOC, TBC), antecedentes de neumotórax iatrogénico secundario a intentos de cateterización venosa central, ventilación mecánica con PEEP elevada con un volumen corriente alto, inhabilidad del paciente para tolerar fisiológicamente complicaciones⁶ como neumotórax, pacientes con compromiso respiratorio severo.
- Embolia gaseosa: Hipovolemia grave y presión venosa baja, esfuerzos inspiratorios y taquipnea, postura inapropiada del paciente (cabeza elevada) durante la cateterización de las yugulares o subclavias, desconexión entre el catéter y el equipo de infusión, inhabilidad para asumir una posición supina o Trendelenburg.
- Formación de coágulos o sangrado y formación de hematomas: mala posición y retracción del catéter, estados de hipercoagulabilidad, alteraciones sanguíneas (congénitas o adquiridas), antecedente de trombosis venosa profunda, oclusión por trombosis o estenosis de venas centrales, línea Subclavia interrumpida de modo reciente en la misma área (para subclavia) y anticoagulación profiláctica (Raffán Sanabria, y otros, 2005).

El ultrasonido reduce la frecuencia de falla en la cateterización comparado con el método tradicional (Riesgo relativo [RR] 0.32, 95% IC 0.18 a 0.55) según Randolph et al, (RR 0.14, IC 0.06 a 0.33) según Hind et al. Y (RR 12, IC 0.18 a 0.06) según Keenan (Raffán Sanabria, y otros, 2005).

Comparando la falla del uso de la vena yugular interna vs subclavia, la vena yugular interna (RR 0.38, IC 0.21 a 0.71) o la subclavia (RR 0.15, IC 0.04 a 0.53), según Randolph y mayor de éxito con la ultrasonografía para procedimientos en vena yugular interna (RR 0.15, IC 0.03 a 0.64), según Hind (Raffán Sanabria, y otros, 2005).

La frecuencia de complicaciones relacionadas con la colocación fue menor en la guía con ultrasonido que con los reparos anatómicos (RR 0.22, IC 0.10 a 0.45), si la colocación era en la vena yugular interna (RR 0.26, IC 0.11 a 0.58) o en la vena subclavia (RR 0.11, IC 0.02 a 0.56) según el metaanálisis de Randolph. Menor frecuencia de punción arterial (RR 0.07, IC .10 a 0.03) según Keenan (Raffán Sanabria, y otros, 2005).

Existen dos formas de abordaje por ultrasonido:

- Abordaje estático: se visualiza la anatomía en forma previa y luego se procede a la punción.
- Abordaje dinámico: se realiza en tiempo real, observando durante todo el procedimiento la inserción, siendo éste el más seguro y ampliamente utilizado por especialistas.

En un estudio realizado por Enriquez Vidal, Hernández Cortés, Carrillo Ramírez, & Esponda Prado, (2017), donde evaluaron a 35 pacientes con criterios para colocar cateter venoso central por medio de ultrasonido. Los resultados mas relevantes de este estudio, fue que el 94,28% (33 pacientes) fue exitosa la colocacion del cateter por ultrasonido. En los casos donde no hubo xito fueron por cpomplificaciones derivadas de colapso importante de la vena yugular interna y la punción arterial (arteria carótida común izquierda), sin embargo les fue colocado el cateter sin ultrasonido, sin mayores complicaciones.

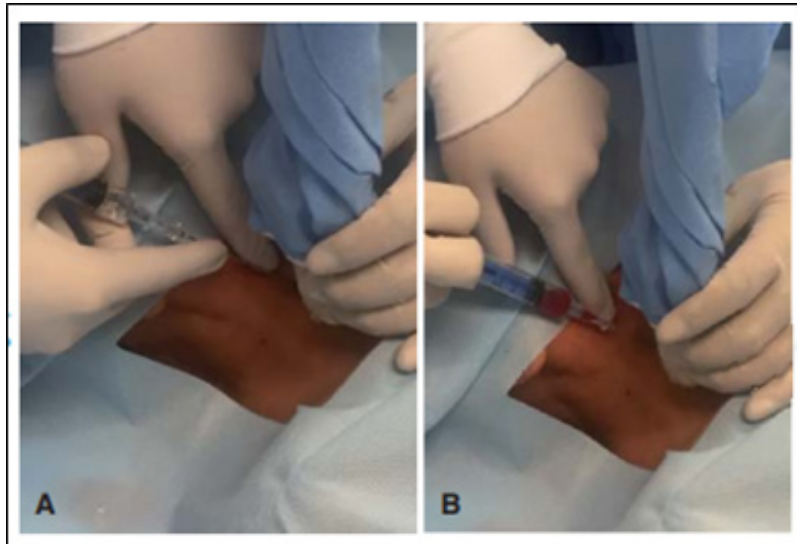


Figura 4. Punción guiada con ultrasonido con dos operadores. A. Punción en foco de la vena yugular interna derecha. B. Obtención de retorno al acceder a luz de vena yugular interna

Fuente: (Enriquez Vidal, Hernández Cortés, Carrillo Ramírez, & Esponda Prado, 2017).

En otro estudio realizado por Hernández-Castañeda & Peña-Pérez (2017), evaluaron a 464 pacientes, de los cuales el 24% (113) fueron guiados por ultrasonido en tiempo real y el resto por referencias anatómicas. Este estudio reveló que de 211 complicaciones presentadas, solo el 16% representaron al grupo que se realizó catéter por ultrasonido. El 100% de los catéteres guiados por ultrasonido fueron exitosos vs 87% de los guiados por referencias anatómicas, con diferencias significativas ($p < 0.001$). Cuando se hicieron más de tres intentos mediante referencias anatómicas hubo la probabilidad de que el riesgo aumentara 197.72 veces. Las complicaciones más frecuentes en ambos grupos fueron las mecánicas, 59% en el grupo de ultrasonido en tiempo real y 86% en el de referencias anatómicas.

En otra revisión realizada por Benítez Solís (2021), donde evaluó la colocación a 247 pacientes de catéter centrales, los cuales 99 eran ecoguiados y 148 por anatomía. Los resultados más relevantes fueron que hubo 0% de fallos en la colocación del caté-

ter ecoguiado y 18% de fallos por anatomía, hubo un 3% de complicaciones por catéter ecoguiado y 17% por anatomía.

Conclusiones

Evaluando la bibliografía revisada y los resultados de algunos casos aquí sintetizados, la colocación de catéter central guiado por ultrasonido, ha resultado ser una herramienta útil, que ha mejorado la tasa de éxitos en la realización del procedimiento, disminuyendo las complicaciones, y es de gran ayuda en pacientes de alto riesgo. Indudablemente que el éxito de la técnica, está asociada a la correcta realización de la técnica, lo que indica que la capacitación es fundamental para el logro del éxito, Aunque su realización requiera más tiempo.

Bibliografía

- Álvarez, G. F. (2011). Accesos venosos centrales guiados por ultrasonido: ¿ existe evidencia suficiente para justificar su uso de rutina? *Revista Médica Clínica Las Condes*, 22(3), 361-368.
- Benítez Solís, I. (2021). Eficacia de la colocación del catéter venoso central ecoguiado versus co-

locación por referencias anatómicas en pacientes adultos en la UMAE 14.

Enriquez Vidal, A., Hernández Cortés, C., Carrillo Ramírez, S., & Esponda Prado, J. (2017). Instalación de catéter venoso central por ultrasonido. Experiencia de la Unidad de Terapia Intensiva del Hospital Ángeles Pedregal. *Acta Médica Grupo Ángeles*, 15(2), 118-122.

Gutiérrez-Hernández, C. L., & Loría-Castellanos, J. (2015). Comparación entre la técnica por referencia anatómica con la guiada por ultrasonido en la colocación de catéter venoso central en el Servicio de Urgencia. *Ene*, 7(1), 10-14.

Hernández-Castañeda, B., & Peña-Pérez, C. (2017). Efecto del uso de ultrasonido en tiempo real en la inserción del catéter venoso central. *Medicina interna de México*, 33(3), 323-334.

Raffán Sanabria, F., García Acevedo, M., Celis, E., Chaves, A., Ramírez Perdomo, F., & Díaz, J. (2005). Algoritmo de práctica clínica basado en la evidencia para el uso de ultrasonido en la colocación de catéteres venosos centrales. *Revista colombiana de anestesiología*, 33(1), 51-58.



CREATIVE COMMONS RECONOCIMIENTO-NOCOMERCIAL-COMPARTIRIGUAL 4.0.

CITAR ESTE ARTICULO:

Martínez Calero, A. G., Escala Parker, C. L., Martínez Calero, M. D., & Calero Zea, M. A. (2021). Colocación de catéter venoso central guiado por ultrasonido. *RECIMUNDO*, 5(2), 54-61. [https://doi.org/10.26820/recimundo/5.\(2\).abril.2021.54-61](https://doi.org/10.26820/recimundo/5.(2).abril.2021.54-61)