

recimundo

Revista Científica Mundo de la Investigación y el Conocimiento

DOI: 10.26820/recimundo/6.(2).abr.2022.330-337

URL: <https://recimundo.com/index.php/es/article/view/1575>

EDITORIAL: Saberes del Conocimiento

REVISTA: RECIMUNDO

ISSN: 2588-073X

TIPO DE INVESTIGACIÓN: Artículo de investigación

CÓDIGO UNESCO: 32 Ciencias Médicas

PAGINAS: 330-337





Amiloidosis cutánea primaria

Primary cutaneous amyloidosis

Amiloidose cutânea primária

Joshua Ernesto Hidalgo Farfán¹; Gabriela Alexandra Rodríguez Landivar²

RECIBIDO: 25/01/2022 **ACEPTADO:** 15/02/2022 **PUBLICADO:** 01/04/2022

1. Doctor en Medicina y Cirugía; Investigador Independiente; Guayaquil, Ecuador; joshuadrhf@gmail.com;  <https://orcid.org/0000-0002-1875-2935>
2. Médica; Investigadora Independiente; Guayaquil, Ecuador; dra.gabyrodriguezla@gmail.com;  <https://orcid.org/0000-0002-3563-3479>

CORRESPONDENCIA

Joshua Ernesto Hidalgo Farfán

joshuadrhf@gmail.com

Guayaquil, Ecuador

RESUMEN

La amiloidosis cutánea localizada primaria (ACLP) es una afección crónica relativamente rara caracterizada por el depósito de amiloide en la dermis sin depósitos asociados en los órganos internos. La histopatología de la amiloidosis cutánea mediante la tinción con hematoxilina y eosina (H&E) muestra material hialino eosinofílico en la dermis papilar, que puede confirmarse aún más mediante la tinción con rojo congo (RC), la prueba de inmunofluorescencia directa (IFD) o la inmunohistoquímica. El diagnóstico rápido y preciso de la amiloidosis cutánea primaria (ACLP) puede ser difícil porque sus síntomas suelen ser sutiles e inespecíficos. La tinción RC y IFD se complementan entre sí para la detección de amiloidosis macular. En caso de líquen y amiloidosis bifásica, tanto RC como IFD son modalidades comparables. La tinción DAPI podría servir como una técnica útil para establecer el diagnóstico de ACLP, y su alta eficacia en el diagnóstico de ACLP hace que sea menos dependiente de los niveles de experiencia de los evaluadores. Además, la unión de DAPI a la secuencia rica en AT de ADN bicatenario sugiere que el amiloide puede contener ADN o un ácido nucleico estructurado de manera similar.

Palabras clave: Amiloidosis, Amiloide, Amiloidosis Macular, Amiloidosis Bifásica, Pruebas de Tinción.

ABSTRACT

Primary localized cutaneous amyloidosis (PLCA) is a relatively rare RC condition characterized by amyloid deposition in the dermis without associated deposits in internal organs. Histopathology of cutaneous amyloidosis by hematoxylin and eosin (H&E) staining shows eosinophilic hyaline material in the papillary dermis, which can be further confirmed by Congo red (CR) staining, direct immunofluorescence test (DIF), or direct immunofluorescence (DIF). immunohistochemistry. Rapid and accurate diagnosis of primary cutaneous amyloidosis (PCA) can be difficult because its symptoms are often subtle and nonspecific. RC and IFD staining complement each other for the detection of macular amyloidosis. For lichen and biphasic amyloidosis, both CR and IFD are comparable modalities. DAPI staining could serve as a useful technique for establishing the diagnosis of ACLP, and its high efficacy in diagnosing ACLP makes it less dependent on the experience levels of the evaluators. Furthermore, the binding of DAPI to the AT-rich sequence of double-stranded DNA suggests that amyloid may contain similarly structured DNA or nucleic acid.

Keywords: Amyloidosis, Amyloid, Macular Amyloidosis, Biphasic Amyloidosis, Staining Tests.

RESUMO

A amiloidose cutânea localizada primária (PLCA) é uma condição RC relativamente rara caracterizada por depósito amiloide na derme sem depósitos associados nos órgãos internos. A histopatologia da amiloidose cutânea por coloração de hematoxilina e eosina (H&E) mostra material hialino eosinofílico na derme papilífera, que pode ser ainda confirmado pela coloração vermelha do Congo (CR), teste de imunofluorescência directa (DIF), ou imunofluorescência directa (DIF). imuno-histoquímica. O diagnóstico rápido e preciso da amiloidose cutânea primária (PCA) pode ser difícil porque os seus sintomas são frequentemente subtis e inespecíficos. A coloração RC e IFD complementam-se mutuamente para a detecção da amiloidose macular. Para a amiloidose líquen e amiloidose bifásica, tanto a CR como a IFD são modalidades comparáveis. A coloração DAPI poderia servir como uma técnica útil para estabelecer o diagnóstico do ACLP, e a sua elevada eficácia no diagnóstico do ACLP torna-o menos dependente dos níveis de experiência dos avaliadores. Além disso, a ligação do DAPI à sequência rica em AT de ADN de cadeia dupla sugere que o amiloide pode conter ADN ou ácido nucleico estruturado de forma semelhante.

Palavras-chave: Amiloidose, Amiloide, Amiloidose Macular, Amiloidose Bifásica, Testes de Coloração.

Metodología

La amiloidosis es un término utilizado para las enfermedades causada por el depósito extracelular de fibrillas de proteínas poliméricas insolubles en los tejidos y órganos que conducen a la pérdida de la función. “Varias complejidades de proteínas amiloides comparten ciertas propiedades tintóreas características como la congofilia y la birrefringencia verde bajo luz polarizada” (Sarkany, Breathnach, & Morris, 2010).

El depósito de amiloide en piel aparentemente normal sin depósitos en los órganos internos se conoce como ACLP. Se reconocen varios subtipos de ACLP, incluidos los tipos más comunes macular y papular (amiloidosis liquen) y la rara forma nodular (tumefactiva). Tanto las lesiones maculares como las papulares pueden ocurrir en el mismo paciente dando lugar al término amiloidosis bifásica (Fernandez, 2012).

Clínicamente, es difícil distinguir los diferentes subtipos de amiloidosis cutánea primaria. La histopatología de la amiloidosis cutánea mediante la tinción H&E muestra material hialino eosinofílico en la dermis papilar, que puede confirmarse aún más mediante la tinción RC. “Una de las limitaciones de la tinción RC es que puede no detectar amiloide en todos los casos de amiloidosis cutánea, especialmente en la amiloidosis macular en la que el depósito de amiloide es escaso” (Bandhlish, Aggarwal, & Koranne, 2012).

La prueba IFD para autoanticuerpos unidos a tejido proporciona un complemento útil para el diagnóstico de amiloidosis cutánea primaria, y así diferencia condiciones dermatológicas similares desde el punto de vista clínico e histológico. “Los depósitos de amiloide presentaban fluorescencia positiva para inmunoglobulinas o complementos, particularmente inmunoglobulina M (IgM) o complemento 3 (C3)”. Los hallazgos inmunohistoquímicos confirman la presencia de epítomos de queratina en el amiloide de la amiloidosis liquénica y la amiloidosis macular (Alvarez & García, 2005).

Cuando se basa en la localización, “la enfermedad se clasifica en cuatro grupos: localizada versus sistémica y primaria versus secundaria. Un quinto grupo comprende algunas formas hereditarias raras de amiloidosis. Se han descrito tres subtipos primarios localizados en la piel: macular, liquen y nodular” (Sarkany, Breathnach, & Morris, 2010). Sin embargo, este artículo, se centra en la amiloidosis cutánea localizada primaria (ACLP).

Metodología

Para el desarrollo de este proceso investigativo, se plantea como metodología la encaminada hacia una orientación científica particular que se encuentra determinada por la necesidad de indagar en forma precisa y coherente una situación, en tal sentido Davila, (2015) define la metodología “como aquellos pasos anteriores que son seleccionados por el investigador para lograr resultados favorables que le ayuden a plantear nuevas ideas” (p.66)

Lo citado por el autor, lleva a entender que el desarrollo de la acción investigativa busca simplemente coordinar acciones enmarcadas en una revisión bibliográfica con el fin de complementar ideas previas relacionadas Amiloidosis cutánea primaria amiloidosis cutánea primaria a través de una revisión de literatura, para así finalmente elaborar un cuerpo de consideraciones generales que ayuden a ampliar el interés propuesto.

Tipo de Investigación

Dentro de toda práctica investigativa, se precisan acciones de carácter metodológico mediante las cuales se logra conocer y proyectar los eventos posibles que la determinan. En este sentido, la presente investigación corresponde al tipo documental, definido por Castro (2016), “se ocupa del estudio de problemas planteados a nivel teórico, la información requerida para abordarlos se encuentra básicamente en materiales impresos, audiovisuales y / o electrónicos”. (p.41).

En consideración a esta definición, la orientación metodológica incluye la oportunidad de cumplir con una serie de actividades inherentes a la revisión y lectura de diversos documentos, donde se encuentran ideas explícitas relacionadas con los tópicos encargados de identificar una característica inmersa en el estudio. Por lo tanto, se realizaron continuas interpretaciones con el claro propósito de revisar aquellas apreciaciones propuestas por diferentes investigadores en relación al tema de interés, para luego dar la respectiva argumentación a los planteamientos, en función a las necesidades encontradas en la investigación, apoyados en las herramientas tecnológicas para la búsqueda de trabajos con valor científico disponibles en la web que tenían conexión con el objetivo principal de la investigación.

Fuentes Documentales

El análisis correspondiente a las características que predomina en el tema seleccionado, llevan a incluir diferentes fuentes documentales encargadas de darle el respectivo valor científico y en ese sentido cumplir con la valoración de los hechos a fin de generar nuevos criterios que sirven de referencia a otros procesos investigativos. Para Castro,(2016) las fuentes documentales incorporadas en la investigación documental o bibliográfica, “representa la suma de materiales sistemáticos que son revisados en forma rigurosa y profunda para llegar a un análisis del fenómeno” (p.41). Por lo tanto, se procedió a cumplir con la lectura previa determinada para encontrar aquellos aspectos estrechamente vinculados con el tema, con el fin de explicar mediante un desarrollo las respectivas apreciaciones generales de importancia.

Técnicas para la Recolección de la Información

La conducción de la investigación para ser realizada en función a las particularidades que determinan a los estudios documentales, tiene como fin el desarrollo de un conjunto de acciones encargadas de llevar a

la selección de técnicas estrechamente vinculadas con las características del estudio. Bolívar, (2015), refiere, que es “una técnica particular para aportar ayuda a los procedimientos de selección de las ideas primarias y secundarias”. (p.71).

Tal como lo expresa, Bolívar, (2015) “Las técnicas documentales proporcionan las herramientas esenciales y determinantes para responder a los objetivos formulados y llegar a resultados efectivos” (p. 58). Es decir, para responder con eficiencia a las necesidades investigativas, se introdujeron como técnica de recolección el método inductivo, que hizo posible llevar a cabo una valoración de los hechos de forma particular para llegar a la explicación desde una visión general. El autor Bolívar, (2015) también expresa que las técnicas de procesamiento de datos en los estudios documentales “son las encargadas de ofrecer al investigador la visión o pasos que deben cumplir durante su ejercicio, cada una de ellas debe estar en correspondencia con el nivel a emplear” (p. 123). Esto indica, que para llevar a cabo el procesamiento de los datos obtenidos una vez aplicadas las técnicas seleccionadas, tales como: fichas de resumen, textual, registros descriptivos entre otros, los mismos se deben ajustar al nivel que ha sido seleccionado.

Resultados

De acuerdo a lo descrito anteriormente, este tipo de afección se clasifica en cuatro grupos que se definen como localizada versus sistémica y primaria versus secundaria. Dentro de esta clasificación se han detallado tres subtipos primarios en la piel: macular, liquen y nodular. En la figura N°1 se observa la presentación clínica de ésta enfermedad.

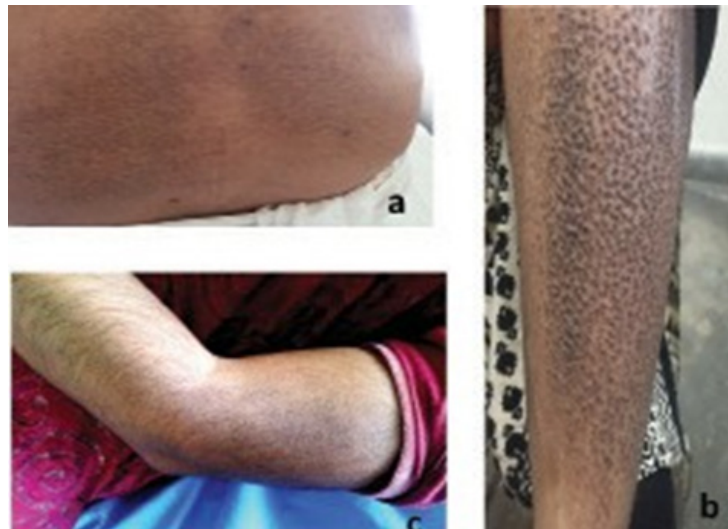

Figura 1. Presentación clínica de la amiloidosis cutánea.

Fuente: (Fernandez, 2012)

En la figura se observa a) amiloidosis macular que muestra pigmentación ondulada en la parte inferior de la espalda b) liquen amiloidosis que muestra liquenificado pápulas y nódulos con pigmentación en miembros inferiores c) amiloidosis bifásica que muestra pigmentación ondulada con pápulas en la cara extensora del brazo.

La estructura bioquímica de las proteínas involucradas incluye amiloidosis de cadena ligera amiloide (AL), amiloide A, transtiretina (TTR) y beta-2-microglobulina (b2M). Los dos últimos están asociados con una presentación clínica algo diferente (p. ej., la TTR a menudo involucra los nervios y los tendones y las articulaciones del corazón y b2M). Cuando se clasifican según su estructura bioquímica, las formas más comunes de amiloidosis son la amiloidosis por inmunoglobulina AL, también conocida como amiloidosis sistémica primaria.

La confirmación de los depósitos de amiloide requiere técnicas especiales, como tinciones especiales, inmunohistoquímica (IHC), técnica de inmunofluorescencia. La ACLP se puede reconocer en las secciones teñidas con hematoxilina-eosina (HE) por la presencia de material eosinofílico homogéneo, de forma ovalada o aglomerado de

tamaño variable en las papilas dérmicas (Yang, Lin, & Chiang, 2018).

El aumento de melanina en la capa basal, el cambio vacuolar de los queratinocitos basales y la acantosis leve también son pistas diagnósticas útiles. Sin embargo, “los depósitos de amiloide pueden ser sutiles en las secciones teñidas con HE cuando la cantidad de amiloide es pequeña, de modo que los patólogos unarios pasan por alto su diagnóstico” (Groves, 2017). Más importante aún, el amiloide podría confundirse con “la degeneración hialina con apariencias eosinofílicas homogeneizadas similares histológicamente” (Alvarez & García, 2005). Por lo tanto, la tecnología de tinción especial se ha convertido en un complemento indispensable para el diagnóstico de ACLP.

El colorante rojo congo “fue creado por Bottiger en 1884 y Bennhold descubrió su característica unión al amiloide en 1922” (Frid, Anisimov, & Popovic, 2007). El autor Howie, (2019) expone que se “podía observar una birrefringencia amarillo-verde bajo una luz polarizada cuando el amiloide se tiñera con rojo congo”. Esta característica se ha servido como el primer y principal criterio de diagnóstico para el amiloide. Desafortunadamente, este método ha perdido su popu-

laridad desde 2001 debido a la baja intensidad de fluorescencia y los resultados falsos positivos.

La importancia de la ACLP está relacionada con su baja incidencia, su similitud con otras enfermedades y su posible preocupación estética. Existen variaciones geográficas en varias formas de amiloidosis cutánea primaria.

La amiloidosis del liquen es un trastorno de la piel raro en Europa y América del Norte, pero es común en el sudeste asiático y en algunos países de América del Sur. Los factores genéticos también pueden desempeñar un papel importante en la etiopatogenia de la amiloidosis cutánea (Krishna, Nath, Dhir, & Kumari, 2012).

La ACLP es una condición crónica que deposita amiloide en piel previamente normal sin compromiso sistémico. “Aunque ACLP es común clínicamente, su diagnóstico rápido y preciso a menudo es difícil ya que esta enfermedad debe distinguirse del eccema crónico, la neurodermatitis y el prurigo nodular debido a las características clínicas similares” (Black, Upjohn, & Albert, 2008). Los ACLP tienen un impacto evidente en la calidad de vida de los pacientes debido a síntomas como picazón intensa y apariencia antiestética de la piel.

Por lo tanto, el diagnóstico rápido y preciso de ACLP es de gran importancia para su manejo. En tal sentido, se considera que “la tinción DAPI es útil en el diagnóstico de ACLP (tipo AK) ya que casi todas las áreas de tinción DAPI-positivas de ACLP se superponen con las áreas de depósito de amiloide del área rojo-Congo/HE-positiva excepto dos casos” (Salim, Sheno, Balachandran, & Mehta, 2005), y este hallazgo fue similar al rendimiento de tinción de DAPI informado en la literatura.

Más importante aún, “la tinción triple (tinciones de DAPI, queratina y APOE) en las mismas secciones de ACLP demostraron que las áreas positivas para DAPI se corres-

pondían con el depósito de paraproteína en pacientes con amiloidosis AK” (Chazotte, 2011). Además, la tinción con DAPI no mostró depósito de amiloide en el prurigo nodular y la neurodermatitis.

Según los resultados, la tinción DAPI demostró la mejor sensibilidad en el diagnóstico de amiloidosis, que es significativamente más alta que las tinciones HE y rojo Congo. La detección de depósitos de amiloide por tinción DAPI en los tipos de ACLP LA y MA permite un diagnóstico preciso (Salim, Sheno, Balachandran, & Mehta, 2005).

Actualmente los investigadores se encuentran en la búsqueda de más casos de NA para realizar más estudios. Sin embargo, se ha demostrado que DAPI puede ayudar en el diagnóstico de LA y MA. Mientras tanto, “DAPI es una tinción fluorescente que marca el ADN y nuestros grandes cuerpos de investigación han demostrado que casi todo el amiloide depositado en la dermis de ACLP se tiñe positivo para DAPI” (Matsuura, Abe, Tominaga, & Sakurai, 2017).

El área donde “DAPI se une al amiloide sin el ácido nucleico de la capa basal produce fluorescencia azul bajo excitación a 450 nm por microscopio confocal, que fue similar a las observaciones de la unión de DAPI al ADN” (Gómez & Frías, 2008). La evidencia anterior apoya una idea novedosa de que estos amiloides de ACLP (tipos LA y MA) pueden contener ADN o una estructura no reconocida de ácidos nucleicos.

Estudios han demostrado que las lesiones hiperpigmentadas de pacientes con amiloidosis cutis discrómica (ACD) exhibían cantidades significativamente mayores de depósitos de amiloide positivos para ADN/queratina en la dermis papilar, pero las señales de ADN en los depósitos de amiloide no estaban tan intactas como los núcleos dentro de la células, lo que sugiere la presencia de restos de ADN en los depósitos de amiloide (Yang, Lin, & Chiang, 2018).

Al mismo tiempo, la evidencia ultraestructural había demostrado fragmentos citoplásmicos y nucleares en los depósitos de amiloide. Los hallazgos al microscopio electrónico incluyeron “filamentos típicos de amiloide de 6 a 10 nm de espesor en la dermis papilar y cantidades masivas de agregados fibrilares en la unión dermoepidérmica o el citoplasma de la lesión hiperpigmentada en los pacientes con DCA” (Yang, Lin, & Chiang, 2018).

Sin embargo, la estructura específica de estos ácidos nucleicos y los mecanismos de su formación no están del todo claros. La ACLP se considera una enfermedad multifactorial y el factor genético juega un papel fundamental en el desarrollo de ACLP. En los últimos años, se ha evidenciado que “la ACLP está fuertemente asociado con mutaciones sin sentido de OSMR (que codifica el receptor beta de oncostatina M [OSMRb] [MIM: 105250]) e IL31RA (que codifica el receptor alfa de interleucina-31 [MIM: 613955])” (Yang, Lin, & Chiang, 2018).

Se consideró que la última entidad proporcionaba una base teórica potencial sobre la etiología de la amiloidosis en la DCA. En cualquier caso, el componente completo de amiloide y el mecanismo específico de su formación en ACLP deben estudiarse más a fondo mediante investigación. La tinción DAPI es tan simple y rápida como la tinción con rojo Congo y su evaluación bajo el microscopio es más fácil que la del rojo Congo.

Conclusión

Durante el desarrollo del proceso investigativo, se observa que las secciones teñidas con la tinción clásica de rojo Congo mostraron un bajo contraste entre las áreas positivas y negativas, lo que dificulta distinguir la región positiva del tejido normal circundante. La dificultad en las interpretaciones puede aumentar la posibilidad de falsa positividad. Por el contrario, la falsa positividad de DAPI en el estudio es cero.

Se evaluó el efecto de la tinción DAPI en el diagnóstico de ACLP por dermatopatólogos con experiencia laboral variable. En dicha evaluación se encontró que la precisión diagnóstica del dermatólogo senior fue significativamente mayor que la del dermatólogo junior cuando se utilizó la tinción HE ($p < 0,05$).

La precisión diagnóstica de los dermatólogos que usaron la tinción DAPI fue significativamente mayor que la que usaron la tinción HE, lo que respalda la noción de que la tinción DAPI puede mejorar de manera efectiva la precisión de los dermatólogos en el diagnóstico de ACLP, y mejora aún más la precisión diagnóstica del novato.

A pesar de que la tinción DAPI revela un cierto margen de error, se considera que este tipo de tinción es un método estable y simple para el diagnóstico de ACLP. Adicionalmente se sabe, que la tinción DAPI se ha utilizado para diagnosticar la amiloidosis renal, pero se cree que ninguna literatura ha informado sobre la amplia aplicación de la tinción DAPI en el diagnóstico de ACLP.

En tal sentido, se recomienda realizar estudios más a fondo que puedan servir como soporte para investigadores, especialistas y lectores en aras de brindar información de interés para futuros profesionales.

Bibliografía

- Alvarez, S., & García, I. (2005). Amiloidosis sistémicas. *Actas Dermo-Sifilográficas*, 96(2), 69-82. doi:10.1016/S0001-7310(05)73042-8
- Bandhlish, A., Aggarwal, A., & Koranne, R. (2012). Clinico-epidemiological study of macular amyloidosis from North India. *Indian J Dermatol*, 57(4), 269-74.
- Beccia, M., Biver, T., & Pardini, A. (2012). The fluorophore 4',6-diamidino-2-phenylindole (DAPI) induces DNA folding in long double-stranded DNA. *Chem Asian J*, 1803-10.
- Black, M., Upjohn, E., & Albert, S. (2008). Metabolic and Systemic diseases: Amyloidosis. *Dermatology textbook*, 623-31.

- Bolívar, J. (2015). *Investigación Documental*. México. Pax.
- Castro, J. (2016). *Técnicas Documentales*. México. Limusa.
- Chazotte, B. (2011). Labeling nuclear DNA using DAPI. *Cold Spring Harb Protoc*.
- Davila, A. (2015). *Diccionario de Términos Científicos*. Caracas: Editorial Oasis.
- Fernandez, A. (2012). Cutaneous amyloidosis: a concept review. *Am J Dermatopathol*, 1–17.
- Frid, P., Anisimov, S., & Popovic, N. (2007). Congo red and protein aggregation in neurodegenerative diseases. *Brain Res Rev*, 135–60.
- Gómez, A., & Frías, G. (2008). Amiloidosis cutánea y su tratamiento. *Dermatología CMQ*, 6(1), 29-34. Recuperado el 14 de Abr de 2022, de <https://www.medigraphic.com/pdfs/cosmetica/dcm-2008/dcm081e.pdf>
- Groves, R. (2017). Amyloidosis. *Dermatology*, 754–760.
- Howie, A. (2019). Origins of a pervasive, erroneous idea: The “green birefringence” of Congo red-stained amyloid. *Int J Exp Pathol*, 100(4), 208–221. doi:10.1111/iep.12330
- Krishna, A., Nath, B., Dhir, G., & Kumari, R. (2012). Study on epidemiology of cutaneous amyloidosis in northern India and effectiveness of dimethylsulphoxide in cutaneous amyloidosis. *Indian Dermatol Online J*, 182-86.
- Matsuura, M., Abe, H., Tominaga, T., & Sakurai, A. (2017). A Novel Method of DAPI Staining for Differential Diagnosis of Renal Amyloidosis. *J Med Invest*, 217–21.
- Salim, T., Sheno, S., Balachandran, C., & Mehta, V. (2005). Lichen amyloidosis: A study of clinical, histopathologic and Immunofluorescence findings in 30 cases. *Indian J Dermatol Venereol Leprol*, 166-69.
- Sarkany, R., Breathnach, S., & Morris, A. (2010). *Textbook of Dermatology*. West Sussex: Wiley-Blackwell, 42-50.
- Yang, C., Lin, S., & Chiang, C. (2018). Loss of GP-NMB Causes Autosomal-Recessive Amyloidosis Cutis Dyschromica in Humans. *Am J Hum Genet*, 219–32.

CITAR ESTE ARTICULO:

Hidalgo Farfán, J. E., & Rodríguez Landivar, G. A. (2022). Amiloidosis cutánea primaria. *RECIMUNDO*, 6(2), 330-337. [https://doi.org/10.26820/recimundo/6.\(2\).abr.2022.330-337](https://doi.org/10.26820/recimundo/6.(2).abr.2022.330-337)

