

**DOI:** 10.26820/recimundo/4.(4).noviembre.2020.459-470

**URL:** <https://recimundo.com/index.php/es/article/view/1618>

**EDITORIAL:** Saberes del Conocimiento; Universidad Laica Eloy Alfaro de Manabí

**REVISTA:** RECIMUNDO

**ISSN:** 2588-073X

**TIPO DE INVESTIGACIÓN:** Artículo de Investigación

**CÓDIGO UNESCO:** Ciencias Médicas

**PAGINAS:** 459-470




## Cirugía Segura para tumores quísticos de páncreas

Safe surgery for cystic tumors of the páncreas

Cirurgia segura para tumores císticos do páncreas

Fausto Raúl Verá Landivar<sup>1</sup>

**RECIBIDO:** 02/11/2020 **ACEPTADO:** 12/11/2020 **PUBLICADO:** 12/12/2020

1. Especialista en Ginecología y Obstetricia; Doctor en Medicina y Cirugía; Hospital General Guasmo Sur; Guayaquil, Ecuador; [clinicavera1972@hotmail.com](mailto:clinicavera1972@hotmail.com);  <https://orcid.org/0000-0002-8773-2276>

### CORRESPONDENCIA

Fausto Raúl Verá Landivar

[clinicavera1972@hotmail.com](mailto:clinicavera1972@hotmail.com)

Guayaquil, Ecuador

## RESUMEN

El páncreas es un importante órgano digestivo ubicado en la parte superior del abdomen. Existen diversos tipos de quistes pancreáticos. Aquellos que contienen mucina pueden provocar cáncer. Estos quistes se conectan con el conducto pancreático y su líquido habitualmente tiene una gran cantidad de enzimas pancreáticas digestivas. Los quistes pueden producirse tanto en hombres como en mujeres y son más frecuentes en personas de más de 50 años. Los quistes que tienen un tamaño pequeño y estable y que no presentan características preocupantes tienen un riesgo bajo de convertirse en cánceres. Nos hemos propuesto a revisar bibliográficamente las investigaciones respecto a las intervenciones quirúrgicas realizadas en el órgano. La mayoría de los pacientes no presentan ninguna molestia, diagnosticándose el quiste de forma incidental durante la realización de alguna prueba de imagen. Si hay síntomas, son muy variados. Los más frecuentes son el dolor abdominal alto y los vómitos o ictericia, secundarios a la compresión de otros órganos por el quiste, fundamentalmente estómago, duodeno y vías biliares. En la mayoría de los casos el pseudoquiste resolverá con medidas de soporte. El tamaño y la duración son apenas predictores para la resolución espontánea del pseudoquiste. El drenaje percutáneo se recomienda como una medida temporal para aquellos pacientes que no sean candidatos a cirugía. Las tres cirugías disponibles para el manejo del pseudoquiste son el drenaje interno, el drenaje externo y la resección pancreática. La técnica preferida es la resección con preservación esplénica. La sección del páncreas es segura con las suturas mecánicas vasculares. La pancreatometomía distal con preservación esplénica por laparoscopia es una técnica segura tanto para el tratamiento de los tumores inflamatorios como de los tumores quísticos del páncreas.

**Palabras clave:** Páncreas, Quistes, Quistes Pancreáticos, Pseudoquiste, Técnica Segura, Tumores Pancreáticos.

## ABSTRACT

The pancreas is an important digestive organ located in the upper abdomen. There are several types of pancreatic cysts. Those that contain mucin can cause cancer. These cysts connect with the pancreatic duct and their fluid usually has a high amount of digestive pancreatic enzymes. Cysts can occur in both men and women and are more common in people over 50 years of age. Cysts that are small and stable in size and have no worrisome features have a low risk of developing into cancers. We have set out to review the literature on surgical interventions performed on the organ. Most patients do not present any discomfort, diagnosing the cyst incidentally during an imaging test. If there are symptoms, they are very varied. The most frequent are upper abdominal pain and vomiting or jaundice, secondary to the compression of other organs by the cyst, mainly the stomach, duodenum and bile ducts. In most cases, the pseudocyst will resolve with supportive measures. Size and duration are only predictors for the spontaneous resolution of the pseudocyst. Percutaneous drainage is recommended as a temporary measure for those patients who are not candidates for surgery. The three surgeries available for the management of the pseudocyst are internal drainage, external drainage and pancreatic resection. The preferred technique is splenic-sparing resection. Section of the pancreas is safe with mechanical vascular sutures. Laparoscopic splenic-sparing distal pancreatectomy is a safe technique for treating both inflammatory and cystic tumors of the pancreas.

**Keywords:** Pancreas, Cysts, Pancreatic Cysts, Pseudocyst, Safe Technique, Pancreatic Tumors.

## RESUMO

O pâncreas é um importante órgão digestivo localizado na parte superior do abdômen. Existem vários tipos de quistos pancreáticos. Os que contêm mucina podem causar cancro. Estes quistos ligam-se ao ducto pancreático e o seu fluido tem normalmente uma grande quantidade de enzimas pancreáticas digestivas. Os quistos podem ocorrer tanto em homens como em mulheres e são mais comuns em pessoas com mais de 50 anos de idade. Os quistos que são pequenos e estáveis em tamanho e não têm características preocupantes têm um baixo risco de se desenvolverem em cânceres. Propomos-nos a rever a literatura sobre intervenções cirúrgicas realizadas no órgão. A maioria dos pacientes não apresenta qualquer desconforto, diagnosticando o cisto incidentalmente durante um teste de imagem. Se houver sintomas, estes são muito variados. Os mais frequentes são a dor superior abdominal e vómitos ou icterícia, secundária à compressão de outros órgãos pelo cisto, principalmente o estômago, o duodeno e os canais biliares. Na maioria dos casos, o pseudocisto resolve-se com medidas de apoio. O tamanho e a duração são apenas preditores da resolução espontânea do pseudocisto. A drenagem percutânea é recomendada como medida temporária para os pacientes que não são candidatos à cirurgia. As três cirurgias disponíveis para a gestão do pseudocisto são drenagem interna, drenagem externa e ressecção pancreática. A técnica preferida é a ressecção esplénica. A secção do pâncreas é segura com suturas vasculares mecânicas. A pancreatometomia laparoscópica splenic-sparing distal é uma técnica segura para tratar tumores inflamatórios e císticos do pâncreas.

**Palavras-chave:** Pâncreas, Quistos, Cistos Pancreáticos, Pseudocisto, Técnica Segura, Tumores Pancreáticos.

## Introducción

El páncreas es un importante órgano digestivo ubicado en la parte superior del abdomen. El páncreas cumple 2 funciones principales: produce enzimas que ayudan en la digestión y segrega importantes hormonas, como la insulina, que ayudan a controlar el metabolismo. Los quistes en el páncreas no son infrecuentes. Los quistes más frecuentes se llaman neoplasias quísticas. Se trata de sacos llenos de líquido. Debido a que algunos quistes pueden ser potencialmente cancerosos, es importante comprender sus riesgos y su control. (Nassour & Choti, 2016)

Existen diversos tipos de quistes pancreáticos. Aquellos que contienen mucina pueden provocar cáncer. Estos quistes se conectan con el conducto pancreático y su líquido habitualmente tiene una gran cantidad de enzimas pancreáticas digestivas. Los quistes pueden producirse tanto en hombres como en mujeres y son más frecuentes en personas de más de 50 años. Los quistes que tienen un tamaño pequeño y estable y que no presentan características preocupantes tienen un riesgo bajo de convertirse en cánceres. Las características preocupantes se definen como un quiste de un tamaño superior a 3 cm, una pared del quiste gruesa o una que se “ilumina” con el contraste cuando se realiza una exploración por Tomografía Computarizada, un tamaño del conducto principal del páncreas de 5 a 9 mm, un nódulo en la pared del quiste que no se ilumina con el contraste de una Tomografía Computarizada, o un cambio repentino en el diámetro del conducto principal del páncreas. (Nassour & Choti, 2016)

La mayoría de los pacientes no presentan ninguna molestia, diagnosticándose el quiste de forma incidental durante la realización de alguna prueba de imagen. Si hay síntomas, son muy variados. Los más frecuentes son el dolor abdominal alto y los vómitos o ictericia, secundarios a la compresión de otros órganos por el quiste, fundamentalmente estómago, duodeno y vías biliares. Algunas

características pueden ayudar a diferenciar a los verdaderos tumores quísticos de los pseudoquistes pancreáticos. Los pacientes con tumores quísticos son más a menudo mujeres, sin antecedentes clínicos de interés y presentan síntomas inespecíficos de largo tiempo de evolución, o incluso están asintomáticos. La confusión suele aparecer en los TPML, ya que suelen presentar síntomas sugestivos de pancreatitis aguda o crónica. Más tarde pueden aparecer otros síntomas, como pérdida de peso, anorexia o ictericia. Incluso puede observarse una verdadera insuficiencia pancreática endocrina (diabetes mellitus) y exocrina (maldigestión). (Iglesias García & Domínguez Muñoz, 2009)

La causa de la mayoría de los quistes pancreáticos es desconocida. Algunos quistes se asocian con enfermedades poco frecuentes, como la enfermedad renal poliquística o la enfermedad de von Hippel-Lindau. Los pseudoquistes suelen aparecer después de un episodio de una afección dolorosa por la cual las enzimas digestivas se activan prematuramente e irritan el páncreas (pancreatitis). También pueden aparecer por una lesión en el abdomen. (Middlesex Health, 2022)

Debido a que el páncreas es un órgano vital para el proceso digestivo y metabólico, además de que su intervención médica suele ser de gran compromiso para la vida cotidiana del paciente, nos hemos propuesto a revisar las investigaciones respecto a las intervenciones quirúrgicas realizadas en el órgano.

## Metodología

Las investigaciones bibliográficas muestran, dentro del ámbito académico, una importancia significativa debido a los aportes que brindan la construcción del conocimiento.

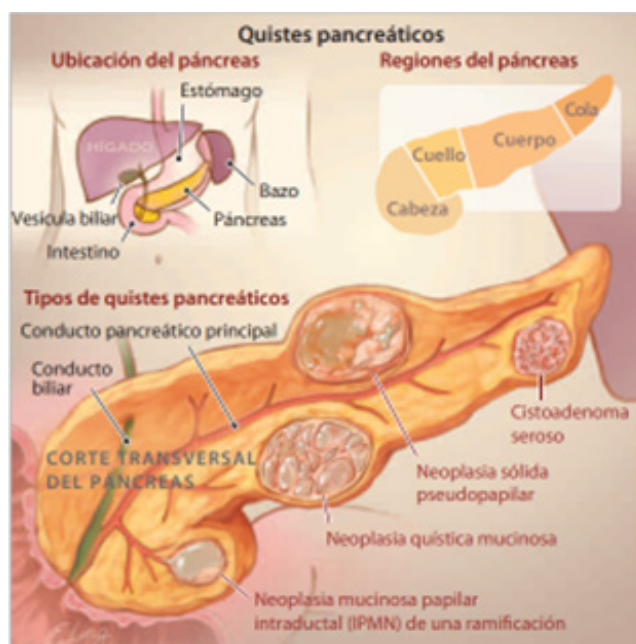
En la época actual, debido a las herramientas comunicacionales disponibles la red de publicaciones científicas es cada vez más especializada y más accesible.

Con motivo de necesidad de rescatar los aportes científicos expuestos a la fecha y de actualizar los hallazgos en cuanto a las tecnologías y los procedimientos médicos que proponen un abordaje menos arriesgado y más asertivo para resolver las enfermedades, hemos realizado una búsqueda a través de Google Académico y páginas web que permite construir un documento analizado, resumido y sintetizado de las cirugías seguras que llevan a la solución de las afecciones médicas que causan los tumores quísticos pancreáticos.

## Resultados

Un quiste es una cavidad cerrada y rellena de líquido, habitualmente rodeada por una

membrana o cápsula. Los quistes del páncreas pueden ser benignos, potencialmente malignos o malignos. Son poco habituales. El más frecuente (90%) es el pseudociste pancreático, una acumulación localizada de líquido segregado por el páncreas, rodeada de una pared fibrosa, sin revestimiento, generalmente como complicación de una pancreatitis aguda o crónica, o tras un traumatismo. Menos frecuentes (10%) son los verdaderos tumores quísticos pancreáticos. Los principales son el cistoadenoma seroso (siempre benigno), el cistoadenoma mucinoso (potencialmente maligno), el cistoadenocarcinoma mucinoso (maligno) y el tumor mucinoso papilar intraductal (TPMI) (con distinta capacidad de malignización según su localización). (Iglesias García & Domínguez Muñoz, 2009)



**Figura 1.** Quistes pancreáticos

**Fuente:** (Nassour & Choti, 2016)

La patología tumoral pancreática representa la cuarta causa de muerte por patología tumoral y la segunda causa, después del cáncer colorrectal entre los tumores digestivos. El adenocarcinoma ductal puede representar el 90% de todos los tumores de dicho órgano. Dentro del 10% restante están los tumores endocrinos que, aunque infrecuentes, tienen

importancia por la clínica que producen, y los tumores quísticos de páncreas, pequeño grupo con entidad propia y tradicionalmente olvidados. Hasta ahora hablábamos del cistadenoma seroso y mucinoso. En la actualidad esto no es así y recientemente se ha establecido una nueva clasificación según la OMS. Se estima que representan el 1% de todos los

tumores pancreáticos y el 10% de todos los quistes del páncreas. El avance en las técnicas radiológicas ha contribuido a conseguir una mayor precisión en la morfología macroscópica y en su aproximación diagnóstica. Siguiendo el aspecto radiológico prevalente de estas lesiones se han dividido en dos grupos: tumor sólido pancreático y tumor quístico pancreático (TQP). (Jiménez Mendióroz, Tolosa, Blas, Cabada, & Olier, 2003)

**Tabla 1.** Clasificación de los Tumores quísticos pancreáticos. (Según la OMS).

---

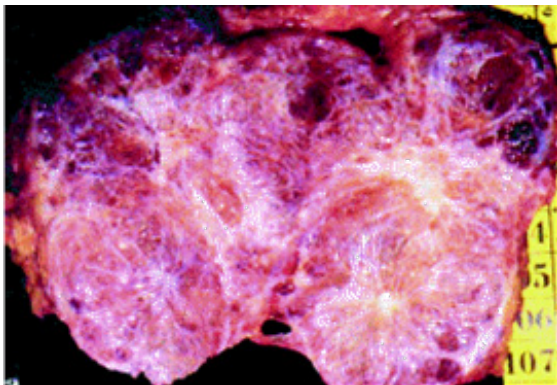
<b>I. Tumores primarios</b>
<b>A. Páncreas exocrino</b>
1. Benigno
a- Cistadenoma seroso
b- Cistadenoma mucinoso
c- Adenoma mucinoso papilar intraductal
d- Teratoma quístico mucinoso
2. "Bordeline"(incierto potencial maligno)
a- Tumor quístico mucinoso con moderada displasia
b- Tumor mucinoso papilar intraductal con displasia moderada
c- Tumor sólido pseudopapilar
3. Maligno
a- Adenocarcinoma ductal
b- Carcinoma indiferenciado (anaplásico)
c- Cistadenocarcinoma seroso
d- Cistadenocarcinoma mucinoso: no invasivo o invasivo
e- Carcinoma mucinoso papilar intraductal: no invasivo o invasivo
f- Cistadenocarcinoma de células acinares
g- Carcinoma sólido papilar
<b>B. Páncreas endocrino</b>
1. Tumores de islotes celulares funcionantes y no funcionantes.
<b>II. Tumores secundarios</b>
<b>A. Tumores quísticos del páncreas exocrino</b>
1- Pseudoquiste
2- Quiste congénito
3- Quiste linfoepitelial
4- Quiste endometrial
5- Quiste de retención
6- Quiste parasitario
7- Quiste de pared duodenal paraampular
8- Quiste enterógeno

---

**Fuente:** (Jiménez Mendióroz, Tolosa, Blas, Cabada, & Olier, 2003)

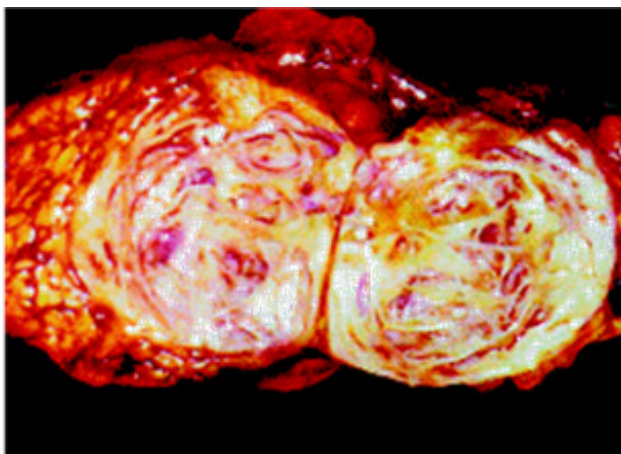
### **Tumores exocrinos benignos**

Los tumores primarios benignos del páncreas exocrino son: el cistadenoma seroso y el tumor quístico mucinoso (TQM).



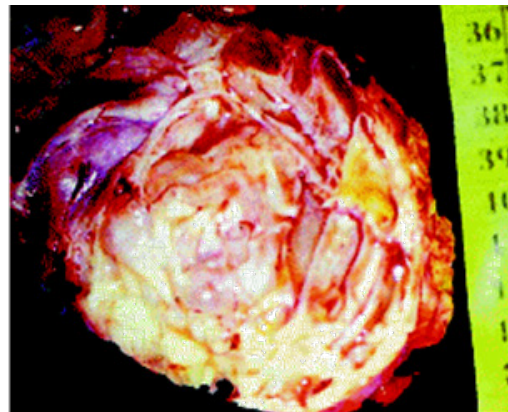
**Figura 2.** Pieza macroscópica de Adenoma seroso microquístico.

**Fuente:** (Mariano, Rivera Flores, Mazza, & Pagotto, 2020)



**Figura 3.** Adenoma quístico seroso oligocístico. Lesión quística unilocular en la pieza macroscópica.

**Fuente:** (Mariano, Rivera Flores, Mazza, & Pagotto, 2020)



**Figura 4.** Tumor quístico mucinoso.

**Fuente:** (Mariano, Rivera Flores, Mazza, & Pagotto, 2020)

La figura 4 muestra pieza macroscópica que muestra la pared fibrosa gruesa y quistes de tamaño variable separados por numerosos septos.

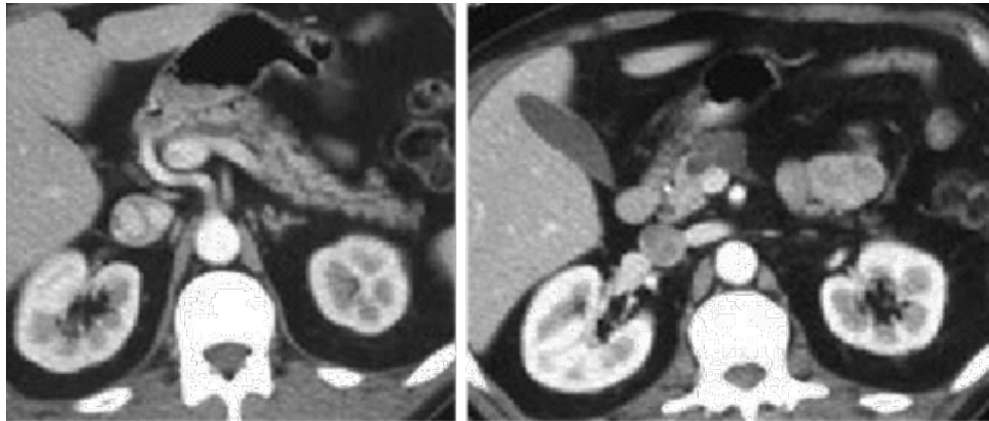### Tumores exocrinos borderline

Dentro de los tumores primarios exocrinos y en el grupo borderline (cierto potencial maligno) hay dos variedades: el tumor mucinoso papilar intraductal (TMPI) y el tumor sólido pseudopapilar: (Mariano, Rivera Flores, Mazza, & Pagotto, 2020)



**Figura 5.** Tumor mucinoso papilar intraductal. Pieza quirúrgica

**Fuente:** (Mariano, Rivera Flores, Mazza, & Pagotto, 2020)



**Figura 6.** Tumor mucinoso intraductal.

**Fuente:** (Mariano, Rivera Flores, Mazza, & Pagotto, 2020)

### **Tumores exocrinos malignos**

Los tumores malignos del páncreas exocrino son: el adenocarcinoma ductal y el carcinoma anaplásico. (Mariano, Rivera Flores, Mazza, & Pagotto, 2020)

### **Tumores endocrinos**

Los tumores endocrinos tienen una incidencia muy baja (1-2% de todos los tumores pancreáticos). Tanto los funcionantes como los no funcionantes se presentan generalmente con tumores sólidos, aunque en menos del 1% de los casos aparecen similares a cualquier tumor quístico.

Los tumores quísticos secundarios del páncreas exocrino son: el pseudoquiste, el quiste congénito y el quiste linfoepitelial. (Mariano, Rivera Flores, Mazza, & Pagotto, 2020)

En la mayoría de los casos el pseudoquiste resolverá con medidas de soporte. En este contexto el tamaño (mayor a 5cm, o menor a 5cm) y la duración (más de 6 semanas o menos de 6 semanas desde la instauración de la pancreatitis) son pobres predictores para la resolución espontánea del pseudoquiste sin embargo como regla general es aceptada que los pseudoquistes grandes (más de 5cm) y los que han persistido por mucho tiempo (más de 6 semanas) presentarán poca respuesta al tratamiento conser-

vador y son más propensos a desarrollar complicaciones, estos pacientes son candidatos a tratamiento por medio de drenaje quirúrgico. (Fallas Durón, 2013)

Las intervenciones quirúrgicas están indicadas en aquellos pseudoquistes sintomáticos o que presentan complicaciones sin importar su tamaño o duración desde su instauración, los que se encuentran en una fase de crecimiento, o en aquellos casos que ocurren junto con pancreatitis crónica dentro de la cual un proceso de malignidad no puede descartarse. A pesar de dichas indicaciones el tratamiento basado en medidas conservadoras e intervenciones quirúrgicas mínimas se mantiene como la opción terapéutica de elección más recomendada. Las intervenciones sugeridas son el drenaje percutáneo, el drenaje quirúrgico o abierto o drenaje endoscópico. (Fallas Durón, 2013)

### **Drenaje percutáneo**

El drenaje percutáneo se recomienda como una medida temporal para aquellos pacientes que no sean candidatos a cirugía, esta se basa en la colocación percutánea de un catéter "pig tail" en la cavidad llena de fluido para su drenaje, bajo la guía de US o TAC. Dentro de las desventajas de este tipo de drenaje se hallan su alto índice de infección secundaria y formación de fístulas pancreáticas (10-20%), de la misma mane-

ra el catéter tiende a bloquearse requiriendo así cambio o reposicionamiento. La tasa de éxito a largo plazo calculada para el drenaje percutáneo colocado a través de guía por US es de 50%. Este procedimiento se encuentra contraindicado en pacientes que no cuenten con apoyo en el hogar o presentan estenosis del conducto pancreático o pseudoquistes con material viscoso. (Fallas Durón, 2013)

### **Drenaje quirúrgico**

Previo la aparición de técnicas endoscópicas el manejo del pseudoquiste era tradicionalmente a través del drenaje quirúrgico, con la ventaja que este permitía la corrección de patología subyacente, sin embargo, con el advenimiento de técnicas endoscópicas este tipo de manejo se relegó a aquellos casos en los que se presenta una falla terapéutica o una contraindicación para el manejo percutáneo y endoscópico. Las tres cirugías disponibles para el manejo del pseudoquiste son el drenaje interno, el drenaje externo y la resección pancreática. (Fallas Durón, 2013)

El drenaje interno (técnica más utilizada) se basa en la formación de una comunicación entre el pseudoquiste y el estómago o el intestino delgado a través de una estoma, el cual usualmente debe permanecer abierto por varios meses. Esta técnica puede ser realizada a través de laparotomía o laparoscopia. El drenaje externo debe de realizarse solo en casos de emergencia para el tratamiento de síntomas graves o de sepsis. La resección pancreática consiste en una pancreatectomía del segmento pancreático izquierdo con preferencia hacia la conservación del bazo, dicha técnica, aunque no muy común se realiza en casos de múltiples pseudoquistes u obstrucciones del conducto biliar. (Fallas Durón, 2013)

### **Drenaje endoscópico**

El drenaje endoscópico se ha convertido en la técnica de drenaje de elección debido a su mínima invasión y su alta tasa de éxito

a largo plazo. Esta se utiliza con seguridad en aquellos pseudoquistes que protruyen hacia el lumen entérico evidenciando el sitio de entrada para el catéter y en aquellos que no presentan estructuras vasculares mayores durante la exploración con ultrasonografía endoscópica. (Fallas Durón, 2013)

El drenaje interno se logra a través de un abordaje trasapilar mediante CPRE (este abordaje es preferido si el pseudoquiste se comunica con el conducto pancreático o presentan afectación de este) o el drenaje directo a través de la pared del estómago o duodeno. Este abordaje presenta riesgos inherentes a la técnica como el no realizar correctamente el drenaje del pseudoquiste, la no colocación del catéter de drenaje o la lesión de otras vísceras. Es importante recalcar que la técnica utilizada será dictada por el perfil del paciente, la destreza del cirujano y de los recursos con que se cuente, así mismo sin importar la técnica utilizada para la corrección completa de la patología en la mayoría de los casos se requerirá múltiples intervenciones. (Fallas Durón, 2013)

Los quistes pancreáticos constituyen una entidad extremadamente rara en niños, aunque relativamente frecuente en adultos. Se clasifican en seis grupos:

- 1) congénitos;
- 2) retentivos;
- 3) de duplicación;
- 4) pseudoquistes;
- 5) neoplásicos, y
- 6) parasitarios.

Los quistes congénitos, retentivos y de duplicación son considerados como quistes verdaderos y su diferencia frente a los pseudoquistes radica en que los primeros están delimitados por un epitelio que es capaz de secretar fluidos, mientras que los pseudoquistes se constituyen por una capa fina de tejido fibrótico-inflamatorio que se forman secundariamente a traumatismos, inflamación o infecciones. Se desconoce la



etiología de los quistes congénitos, aunque se presupone que son la consecuencia de una alteración en el desarrollo del sistema ductal pancreático. Clásicamente, el tratamiento de los quistes pancreáticos congénitos ha sido la escisión completa. Hoy se reserva solo para casos sintomáticos o complicados. (Portillo Sánchez-Portal, y otros, 2019)

El tipo de cirugía varía en función del número de quistes y su localización. Los quistes localizados en cuerpo y cola pueden ser extirpados mediante pancreatectomía distal, mientras que en los que se localizan en la cabeza del páncreas existen más dificultades técnicas, precisando cistoyeyunostomía en Y de Roux o incluso son susceptibles de drenaje por vía interna. Una vez extirpados o drenados, los quistes no suelen recidivar en el seguimiento posterior de los pacientes. Estas técnicas no están exentas de riesgos y aunque la mortalidad está por debajo del 1%, la incidencia de complicaciones no es despreciable. Por ello, dada la benignidad de las lesiones quísticas en edad pediátrica y la complejidad que supone el tratamiento quirúrgico, cada vez es más frecuente un manejo conservador de los mismos con actitud expectante. La opción combinada de seguimiento entre Atención Primaria y hospital puede ser una opción razonable. (Portillo Sánchez-Portal, y otros, 2019)

### **Indicaciones Estadificación tumoral**

Muchos grupos quirúrgicos consideran que hoy es imprescindible la realización de laparoscopia en todos los pacientes con cáncer, ya sea previa a la laparotomía o bien para enfocar correctamente el tratamiento, descartando la presencia de implantes peritoneales o pequeñas metástasis hepáticas, no detectables con las técnicas de imagen convencionales. Su rendimiento es todavía mayor acompañada de ecografía laparoscópica. Por otra parte, la cirugía paliativa del cáncer de páncreas, tanto derivación biliodigestiva como gastroyeyunos-

tomía son realizables por vía laparoscópica, lo que evita considerable morbilidad a estos pacientes. Este procedimiento debe restringirse a aquellos pacientes que en la Tomografía Computarizada se consideran reseables. Tras explorar la superficie hepática, especialmente la del segmento lateral izquierdo, se identifican y si es necesario se biopsian adenopatías en el pedículo hepático. Una vez levantado el epiplon mayor se explora en ángulo de Treitz y el mesocolon, descartando implantes a ese nivel. Por último, se abre el epiplon menor y se explora la transcavidad, el lóbulo caudado hepático, la vena cava y el origen del tronco celíaco y la arteria hepática. Para hacer la ecografía laparoscópica se accede al páncreas a través de la apertura del epiplon mayor, respetando los vasos gastroepiploicos. Toda lesión sospechosa debe ser biopsiada, para evitar falsas interpretaciones de metástasis, relativamente frecuentes en el cáncer de páncreas (granulomas en pacientes con intervenciones previas, hamartomas biliares en la superficie hepática en pacientes con obstrucción de la vía biliar). (Pardo, y otros, 2005)

### **Cirugía paliativa**

Las técnicas de derivación biliar y digestiva en tumores de páncreas no reseables y sin metástasis a distancia (con una mejor expectativa de vida), se pueden llevar a cabo mediante abordaje laparoscópico con una menor morbilidad para los pacientes y una menor estancia hospitalaria. La derivación biliar más utilizada es la colecistoyeyunostomía, fácil y rápida. Sin embargo, tiene mejor resultado a largo plazo la hepático-yeyunostomía, de mayor complejidad técnica. Sería de elección cuando el cístico está ya cercano al punto de obstrucción biliar, pero en estos casos está por demostrar que sea superior a la colocación de prótesis biliar, especialmente desde la introducción de prótesis metálicas. La gastroyeyunostomía es rápida, segura y eficaz por vía laparoscópica en estos pacientes y rara vez se llega a obstruir. En caso de derivación biliar

laparoscópica se debería asociar la derivación gástrica.

Enfermedades inflamatorias. Las complicaciones de la pancreatitis son una buena indicación de abordaje laparoscópico. Se han obtenido buenos resultados en el tratamiento de los pseudoquistes, pero sin duda la posibilidad de drenaje endoscópico guiado por ecoendoscopia ha hecho que la técnica quirúrgica haya perdido valor. El tratamiento de las complicaciones infecciosas de la pancreatitis, como la necrosectomía laparoscópica o retroperitoneoscópica o lumboscópica ha supuesto una alternativa atractiva para evitar las laparotomías repetidas con su inevitable morbi-mortalidad. (Pardo, y otros, 2005)

### **Pancreatectomía distal**

La pancreatectomía distal es hoy indicación de abordaje laparoscópico siempre que el cirujano sea experto tanto en el abordaje laparoscópico como en cirugía pancreática. La principal indicación de la pancreatectomía distal son los tumores quísticos y endocrinos. La técnica preferida es la resección con preservación esplénica, lo que implica la movilización del páncreas desde su borde inferior, aislando y separando vena y arteria esplénicas. Una vez movilizado y descendido el ángulo esplénico del colon tras penetrar en la transcavidad a través del epiploon mayor, teniendo buen cuidado de preservar los vasos gastroepiploicos y una vez seccionado el ligamento esplenocólico, se aborda el borde inferior del páncreas. Mediante disector en ángulo recto, las venas y arterias de la cara posterior del páncreas son disecadas, "clipadas" y seccionadas. Una vez elevado el páncreas y separado de los vasos se secciona mediante sutura mecánica vascular. A partir de aquí se continúa la disección hacia la cola pancreática, teniendo especial cuidado de no lesionar vena y arteria esplénicas. Esta misma técnica se puede realizar sin preservación de los vasos esplénicos, habida cuenta de que su ligadura es segura en más del 90% de los

pacientes, que mantienen una buena vascularización esplénica a través de los vasos cortos. La esplenectomía, tanto en el abordaje laparoscópico como abierto, debe ser evitada si no está indicada por otro motivo. (Pardo, y otros, 2005)

### **Aspectos técnicos**

La sección del páncreas es segura con las suturas mecánicas vasculares, pero la mayoría de las complicaciones son debidas a hemorragia, por lo que antes de finalizar el procedimiento se debe asegurar la hemostasia del borde de sección, si es necesario mediante suturas. Otra complicación frecuente en algunas series es la fuga pancreática a través del conducto de Wirsung. La fístula se manifiesta habitualmente como un pseudoquiste y se trata fácilmente mediante drenaje al estómago por ecoendoscopia. En los casos de no preservación de vasos esplénicos se han descrito casos de pequeños infartos esplénicos, habitualmente sin mucha repercusión clínica. (Pardo, y otros, 2005)

La pancreatectomía distal con preservación esplénica por laparoscopia es una técnica segura tanto para el tratamiento de los tumores inflamatorios como de los tumores quísticos del páncreas. La preservación de los vasos esplénicos conlleva de una manera significativa un tiempo operatorio más prolongado y mayores pérdidas sanguíneas intraoperatorias que la técnica de Warshaw. (Fernández-Cruz, y otros, 2004)

### **Conclusiones**

En la mayoría de los casos el pseudoquiste resolverá con medidas de soporte. El tamaño y la duración son apenas predictores para la resolución espontánea del pseudoquiste, sin embargo, como regla general es aceptar que los pseudoquistes grandes y los que han persistido por mucho tiempo presentarán poca respuesta al tratamiento conservador y son más propensos a desarrollar complicaciones.

El drenaje percutáneo se recomienda como una medida temporal para aquellos pacientes que no sean candidatos a cirugía. Previo la aparición de técnicas endoscópicas el manejo del pseudoquiste era tradicionalmente a través del drenaje quirúrgico, con la ventaja que este permitía la corrección de patología subyacente.

Las tres cirugías disponibles para el manejo del pseudoquiste son el drenaje interno, el drenaje externo y la resección pancreática. El drenaje endoscópico se ha convertido en la técnica de drenaje de elección debido a su mínima invasión y su alta tasa de éxito a largo plazo. El tipo de cirugía varía en función del número de quistes y su localización. Los quistes localizados en cuerpo y cola pueden ser extirpados mediante pancreatectomía distal, mientras que en los que se localizan en la cabeza del páncreas existen más dificultades técnicas.

Las técnicas de derivación biliar y digestiva en tumores de páncreas no resecables y sin metástasis a distancia (con una mejor expectativa de vida), se pueden llevar a cabo mediante abordaje laparoscópico con una menor morbilidad para los pacientes y una menor estancia hospitalaria.

El tratamiento de las complicaciones infecciosas de la pancreatitis, como la necrosectomía laparoscópica o retroperitoneoscópica o lumboscópica ha supuesto una alternativa atractiva para evitar las laparotomías repetidas con su inevitable morbi-mortalidad. La principal indicación de la pancreatectomía distal son los tumores quísticos y endocrinos.

La técnica preferida es la resección con preservación esplénica. La sección del páncreas es segura con las suturas mecánicas vasculares.

La pancreatectomía distal con preservación esplénica por laparoscopia es una técnica segura tanto para el tratamiento de los tu-

moreos inflamatorios como de los tumores quísticos del páncreas.

### Bibliografía

- Fallas Durón, L. (2013). Pseudo quiste pancreatico. *Revista Médica de Costa Rica y Centroamérica*, LXX(605), 87-93. Obtenido de <https://www.mediagraphic.com/pdfs/revmedcoscen/rmc-2013/rmc131q.pdf>
- Fernández-Cruz, L., Martínez, I., Borges, G. C., Astudillo, E., Even Bendahan, G., & Navarro, S. (2004). Abordaje laparoscópico para la resección de los tumores aparentemente benignos del páncreas: tumores inflamatorios y tumores quísticos. *75(1)*, 35-42. doi:[https://doi.org/10.1016/S0009-739X\(04\)72270-8](https://doi.org/10.1016/S0009-739X(04)72270-8)
- Iglesias García, J., & Domínguez Muñoz, J. E. (2009). Quistes de páncreas. *Revista Española de Enfermedades Digestivas*, 101(6), 438. Obtenido de [https://scielo.isciii.es/scielo.php?script=sci\\_arttext&pid=S1130-01082009000600011](https://scielo.isciii.es/scielo.php?script=sci_arttext&pid=S1130-01082009000600011)
- Jiménez Mendióroz, F., Tolosa, I., Blas, A. D., Caba-da, T., & Olier, J. (2003). Tumores quísticos pancreáticos y lesiones pseudotumorales. *Anales Sis San Navarra*, 26(2), 243-250. Obtenido de [http://scielo.isciii.es/scielo.php?script=sci\\_arttext&pid=S1137-66272003000300007&lng=es&nrm=iso](http://scielo.isciii.es/scielo.php?script=sci_arttext&pid=S1137-66272003000300007&lng=es&nrm=iso)
- Mariano, M., Rivera Flores, J., Mazza, O. M., & Pagotto, V. L. (2020). Quistes pancreáticos: valor agregado de EUS-FNA sobre EUS y RMI. Experiencia de un hospital universitario de alta complejidad. *Acta Gastroenterológica Latinoamericana*, 50(2), 124-132. Obtenido de <https://www.redalyc.org/articulo.oa?id=199363471007>
- Middlesex Health. (5 de marzo de 2022). Quistes pancreáticos. Obtenido de Mayo Foundation for Medical Education and Research : <https://middlesexhealth.org/learning-center/espanol/enfermedades-y-afecciones/quistes-pancre-ticos#:~:text=Los%20quistes%20pancre%C3%A1ticos%20son%20bolsas,de%20im%C3%A1genes%20para%20otro%20problema.>
- Nassour, I., & Choti, M. (2016). Tipos de quistes pancreáticos. *JAMA*, 316(11), 25-26. Obtenido de <https://sites.jamanetwork.com/spanish-patient-pages/2016/hoja-para-el-paciente-de-jama-160920.pdf>
- Pardo, F., Rotellar, F., Valentí, V., Pastor, C., Poveda, I., Martí-Cruchaga, P., & Zozaya, G. (2005). Cirugía laparoscópica hepática y pancreática. *Anales del Sistema Sanitario de Navarra*, 28(3), 51-59. Obtenido de <https://scielo.isciii.es/pdf/asisna/v28s3/original6.pdf>

Portillo Sánchez-Portal, M., Coca Robinot, D., Rase-ro Ponferrada, M., Carabaño Aguado, I., Salcedo Lobato, E., Germán Díaz, M., & Medina Benítez, E. (2019). Quistes pancreáticos congénitos: revisión a propósito de un caso. *Pediatría Atención Primaria*, 21(82), e87-e89. Obtenido de [http://scielo.isciii.es/scielo.php?script=sci\\_arttext&pid=S1139-76322019000200018&lng=es&nrm=i-so](http://scielo.isciii.es/scielo.php?script=sci_arttext&pid=S1139-76322019000200018&lng=es&nrm=i-so)>. accedido en 23 mayo 2022



CREATIVE COMMONS RECONOCIMIENTO-NOCOMERCIAL-COMPARTIRIGUAL 4.0.

#### CITAR ESTE ARTICULO:

Verá Landivar, F. R. (2020). Cirugía Segura para tumores quísticos de páncreas. *RECIMUNDO*, 4(4), 459-470. [https://doi.org/10.26820/recimundo/4.\(4\).noviembre.2020.459-470](https://doi.org/10.26820/recimundo/4.(4).noviembre.2020.459-470)