

recimundo

Revista Científica Mundo de la Investigación y el Conocimiento

DOI: 10.26820/recimundo/6.(4).octubre.2022.316-326

URL: <https://recimundo.com/index.php/es/article/view/1853>

EDITORIAL: Saberes del Conocimiento

REVISTA: RECIMUNDO

ISSN: 2588-073X

TIPO DE INVESTIGACIÓN: Artículo de investigación

CÓDIGO UNESCO: 32 Ciencias Médicas

PAGINAS: 316-326







Displasia del desarrollo de caderas

Developmental dysplasia of the hips

Displasia do desenvolvimento das ancas

Juan Carlos Jiménez Guerrero¹; Pamela Alexandra Cadena Pineda²; Julieta Estefanía Sigüencia Sanmartín³; Diego Arturo Curicho Imbacuán⁴

RECIBIDO: 11/07/2022 **ACEPTADO:** 03/09/2022 **PUBLICADO:** 30/10/2022

1. Médico General; Investigador Independiente; Loja, Ecuador; juanid78@gmail.com;  <https://orcid.org/0000-0001-9774-4257>
2. Magister en Ergonomía Laboral; Médico General; Investigadora Independiente; Otavalo, Ecuador; pamelita_1699@hotmail.com;  <https://orcid.org/0000-0002-3918-0534>
3. Médica; Universidad de Cuenca; Azogues, Ecuador; estefania.sigüencias@ucuenca.edu.ec;  <https://orcid.org/0000-0002-1739-6561>
4. Médico General; Investigador Independiente; Ambato, Ecuador; diegocuricho88@gmail.com;  <https://orcid.org/0000-0002-8125-7777>

CORRESPONDENCIA

Juan Carlos Jiménez Guerrero

juanid78@gmail.com

Loja, Ecuador

RESUMEN

Se trata de una patología relativamente frecuente y es una causa importante de discapacidad si no se trata de la forma adecuada. Integra anomalías anatómicas que afectan la articulación coxofemoral del niño incluyendo el borde anormal del acetábulo (displasia) y mala posición de la cabeza femoral. El diagnóstico precoz puede incidir en un mejor pronóstico y el tratamiento depende del grado de afección de la entidad y de la edad del paciente. En consecuencia, el propósito de la revisión consiste en compendiar lo relacionado con el diagnóstico y tratamiento de la Displasia del Desarrollo de la Cadera. La investigación se realizó bajo una metodología de tipo documental bibliográfica, bajo la modalidad de revisión. Con base a los autores revisados resulta fundamental en el diagnóstico la prevalencia de la exploración diagnóstica antes del screening, con excepción de pacientes con factores de riesgo. El primer método diagnóstico es la exploración física. En cuanto a las maniobras de detección sistemática, suelen realizarse dos: la Maniobra de Ortolani y la de Barlow. Tras el periodo neonatal precoz se debe realizar en cada control del primer año de vida una exploración cuidadosa de las caderas (sobre todo mediante abducción forzada de muslos y observación de asimetrías). En cuanto al diagnóstico por medio de evaluación imagenológica, la ecografía (US) es el método de elección en pacientes de hasta 4-6 meses. Más allá de los 4-6 meses, la exploración de elección es la radiografía simple de pelvis. El tratamiento temprano de la displasia es crucial. Por lo general, la cadera puede reducirse inmediatamente después del nacimiento, y con el crecimiento. El tratamiento consiste en dispositivos, la mayoría de las veces el arnés de Pavlik, la almohada de Frejka y otras férulas pueden ser útiles. En los casos de diagnóstico tardío (sobre todo a partir del sexto mes) o en aquellos que no responden bien al tratamiento ortopédico, puede ser necesaria la cirugía correctora.

Palabras clave: Displasia, Desarrollo, Caderas, Diagnóstico, Tratamiento.

ABSTRACT

It is a relatively frequent pathology and is an important cause of disability if it is not treated properly. Integrates anatomical abnormalities that affect the coxofemoral joint in children, including abnormal rim of the acetabulum (dysplasia) and malposition of the femoral head. Early diagnosis can lead to a better prognosis and treatment depends on the degree of involvement of the entity and the age of the patient. Consequently, the purpose of the review is to summarize what is related to the diagnosis and treatment of Developmental Dysplasia of the Hip. The research was carried out under a bibliographic documentary type methodology, under the review modality. Based on the reviewed authors, the prevalence of diagnostic examination before screening is fundamental in diagnosis, with the exception of patients with risk factors. The first diagnostic method is physical examination. As for systematic detection maneuvers, two are usually performed: the Ortolani maneuver and the Barlow maneuver. After the early neonatal period, a careful exploration of the hips should be carried out at each control during the first year of life (especially by means of forced abduction of the thighs and observation of asymmetries). Regarding diagnosis by imaging evaluation, ultrasound (US) is the method of choice in patients up to 4-6 months. Beyond 4-6 months, the examination of choice is a simple pelvic X-ray. Early treatment of dysplasia is crucial. The hip can usually be reduced immediately after birth, and with growth. Treatment consists of devices, most often Pavlik's harness, Frejka's pillow and other splints may be helpful. In cases of late diagnosis (especially after the sixth month) or in those that do not respond well to orthopedic treatment, corrective surgery may be necessary.

Keywords: Dysplasia, Development, Hips, Diagnosis, Treatment.

RESUMO

É uma patologia relativamente frequente e é uma causa importante de incapacidade se não for tratada adequadamente. Integra anomalias anatómicas que afetam a articulação coxofemoral em crianças, incluindo o bordo anormal do acetábulo (displasia) e a malposição da cabeça femoral. O diagnóstico precoce pode levar a um melhor prognóstico e o tratamento depende do grau de envolvimento da entidade e da idade do paciente. Consequentemente, o objetivo da revisão é resumir o que está relacionado com o diagnóstico e tratamento da Displasia do Desenvolvimento da Anca. A investigação foi realizada sob uma metodologia de tipo documental bibliográfico, sob a modalidade de revisão. Com base nos autores revistos, a prevalência do exame diagnóstico antes do rastreio é fundamental no diagnóstico, com exceção dos pacientes com fatores de risco. O primeiro método de diagnóstico é o exame físico. Quanto às manobras de detecção sistemática, são normalmente realizadas duas: a manobra Ortolani e a manobra Barlow. Após o período neonatal precoce, deve ser realizada uma exploração cuidadosa das ancas em cada controle durante o primeiro ano de vida (especialmente através de raptos forçados das coxas e observação de assimetrias). Relativamente ao diagnóstico por avaliação por imagem, a ecografia (US) é o método de escolha em doentes até 4-6 meses. Para além dos 4-6 meses, o exame de escolha é uma radiografia pélvica simples. O tratamento precoce da displasia é crucial. A anca pode normalmente ser reduzida imediatamente após o nascimento, e com o crescimento. O tratamento consiste em dispositivos, na maioria das vezes o arnés de Pavlik, a almofada de Frejka e outras talas podem ser úteis. Em casos de diagnóstico tardio (especialmente após o sexto mês) ou naqueles que não respondem bem ao tratamento ortopédico, a cirurgia correctiva pode ser necessária.

Palavras-chave: Displasia, Desenvolvimento, Ancas, Diagnóstico, Tratamento.

Introducción

"La Displasia del Desarrollo de la Cadera (DDC) o Displasia de cadera", (antes denominada luxación congénita de cadera), es el término médico que se utiliza para indicar que la cavidad de la cadera no alcanza a recubrir por completo la porción esférica del extremo superior del fémur. (Clínica Mayo, 2022)

Se trata de una patología relativamente frecuente y es una causa importante de discapacidad si no se trata de la forma adecuada. Integra anomalías anatómicas que afectan la articulación coxofemoral del niño incluyendo el borde anormal del acetábulo (displasia) y mala posición de la cabeza femoral. Afecta el desarrollo de la cadera durante los periodos embriológico, fetal o infantil. (Romeo et al., 2022)

La displasia del desarrollo de la cadera parece ser consecuencia de la laxitud de los ligamentos que rodean la articulación o de la posición intrauterina. Esta causa subluxación o luxación; puede ser unilateral o bilateral. Los principales factores de riesgo son:

- Presentación podálica o de nalgas
- Presencia de otras deformidades (p. ej., tortícolis, deformidad del pie congénita)
- Antecedentes familiares positivos (en particular en niñas). (Boyadjiev Boyd, 2020)

A pesar de que el examen clínico sigue siendo un pilar fundamental para diagnosticar DDC en la infancia temprana, no todos los casos son detectables por este método diagnóstico. En vista de lo anterior, los estudios de imagen se han hecho populares en todo el mundo para el cribado o la confirmación diagnóstica, así como para clasificar la gravedad de la displasia. (Narayanan, y otros, 2015)

Según los fundamentos de Brenes, Flores, & Meza, (2020) la intención del manejo de la DDC es lograr una reducción estable y

concéntrica de la cadera para asegurar que cualquier alteración se corrija adecuadamente, y las opciones de tratamiento varían según la edad de presentación y cuál es la condición del paciente a lo largo del espectro de la enfermedad. (p. e-574)

Con respecto a sus expectativas, si la displasia de cadera se detecta en los primeros meses de vida, casi siempre puede tratarse con éxito por medio de un dispositivo de posicionamiento (dispositivo ortopédico). En unos pocos casos, es necesaria la cirugía para reubicar la cadera en la articulación. La displasia de la cadera que se detecta después del comienzo de la lactancia puede llevar a un pronóstico desalentador y puede requerir una cirugía más compleja para reparar el problema. (Enciclopedia Médica ADAM, 2021)

El tema de la DDC es muy amplio, por lo tanto, el equipo investigador decidió dar un enfoque más puntual relacionado con el diagnóstico y el tratamiento de esta entidad, dada su importancia e influencia en el pronóstico. En consecuencia, el propósito de la revisión consiste en compendiar lo relacionado con el diagnóstico y tratamiento de la Displasia del Desarrollo de la Cadera.

Materiales y Métodos

La presente investigación se clasifica como de tipo documental bibliográfico, a través de una metodología de revisión.

El enfoque estuvo orientado hacia la búsqueda y revisión sistemática de literatura científicoacadémica seleccionada, disponible determinadas bases de datos, entre las que figuran: PubMed, MedlinePlus, Manuales MSD, Biblioteca Virtual de la Salud (BVS), SciELO, Medigraphic, Dialnet y ELSEVIER, Cochrane, entre otras.

Asimismo, fueron usadas páginas de organizaciones internacionales con amplio reconocimiento científico en el área de la salud tales como Boston Medical Center y Clínica Mayo, entre otros.

Los descriptores utilizados para la búsqueda en las mencionadas bases de datos fueron los siguientes: “Displasia del Desarrollo de Caderas”, “Displasia del Desarrollo de Caderas + Diagnóstico” y “Displasia del Desarrollo de Caderas + Tratamiento”. El resultado de la búsqueda fue filtrado bajo los criterios de idioma español e inglés, la relevancia y la correlación temática. Igualmente, la fecha de publicación estuvo limitada a los últimos siete años.

El contenido bibliográfico consistió en títulos de artículos científicos, ensayos, revisiones sistemáticas, protocolos, libros, boletines, folletos, tesis de grado, posgrado y doctorado, noticias científicas, entre otros documentos e información de interés científico y académico.

Resultados

Diagnóstico de la Displasia del Desarrollo de Caderas

La displasia del desarrollo de caderas (DDC) es una causa importante de discapacidad si no se trata de la manera adecuada. Para la Sociedad Española de Pediatría, la exploración debe prevalecer al screening. Haciendo referencia al estudio de Escribano et al., (2021) destaca que, aproximadamente el 90% de los niños con inestabilidad de caderas al nacimiento van a tener una evolución favorable y hasta el 96% de los hallazgos ecográficos se van a resolver posteriormente. El screening que se realiza en los pacientes con factores de riesgo va a ser capaz de diagnosticar las displasias de debut neonatal, no aquellas que se puedan desarrollar a la largo del primer año. Es por esto, que más allá de un resultado de screening favorable, no debemos olvidar realizar una exploración exhaustiva en cada revisión. El clic por sí mismo no debería ser un motivo para la solicitud de una ecografía exceptuando su persistencia más allá de las 6 semanas o asociación a otros signos clínicos como la limitación de la abducción. (Del Valle, 2021)

Examen clínico

La primera exploración de las caderas se realizará en el periodo neonatal precoz, que comprende desde el momento del nacimiento hasta los 7 días de vida. Posteriormente, se incluirá siempre la exploración de las caderas en todos los controles del Programa de Salud Infantil que se realicen durante el primer año de vida. (Sánchez, Valenzuela, & Blanco, 2015, pág. 3)

Para Brenes, Flores, & Meza, (2020) la evaluación de la articulación de la cadera comienza con la observación de asimetrías. En este sentido, es importante observar:

- Pliegues asimétricos de la piel del glúteo o del muslo: tiene un escaso valor diagnóstico de DDC, sin embargo, es causa de un número muy elevado de derivaciones hospitalarias, con aproximadamente, un 30% de niños sanos con una asimetría de pliegues en la zona perineal. Por lo tanto, se debe tener en cuenta el pliegue adicional de la piel junto con otros hallazgos.
- Acortamiento del muslo: se evalúa colocando al niño en posición supina con las caderas y las rodillas flexionadas; se pueden notar alturas desiguales de las rodillas (signo de Galeazzi) cuando es unilateral, en casos bilaterales, no se observará esta asimetría (ver Figura 1).
- Discrepancia de longitud relativa de miembros inferiores: habitualmente, se observa la distancia entre los maléolos mediales para ver si existe discrepancia. Se puede realizar medición desde el ombligo a ambos maléolos internos, o la distancia entre espina iliaca anterior-superior a maléolo medial.
- Flexo-abducción restringida de la cadera: en los bebés mayores de 3 meses, la abducción limitada de la cadera puede ser el único signo físico presente. La asimetría en la exploración se debe a una contractura de la musculatura aductora

en la cadera con DDC. Si se observa una flexo-abducción bilateral menor a 60°, se debe sospechar DDC bilateral. En un estudio, la sensibilidad y especificidad de la abducción unilateral limitada

de la cadera fue del 69% y 54%, respectivamente. En este caso, el bebé necesita más investigación, incluso si otros signos son negativos.

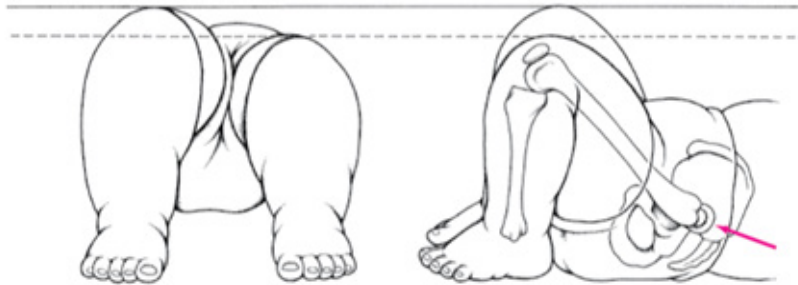


Figura 1. Signo de Galeazzi. Se coloca al niño en la posición mostrada. La rodilla está más baja del lado afectado debido al desplazamiento posterior de la cadera displásica (flecha).

Fuente: “Displasia del desarrollo de la cadera (DDC)”. Boyadjiev Boyd. (2020). URL: <https://www.msmanuals.com/es-ve/professional/pediatr%C3%ADa/malformaciones-cong%C3%A9nitas-craneofaciales-y-musculo-esquel%C3%A9ticas/displasia-del-desarrollo-de-la-cadera-ddc>

En cuanto a las maniobras de detección sistemática, suelen realizarse dos: la Maniobra de Ortolani y la de Barlow. La primera detecta el deslizamiento de la cadera hacia atrás, dentro del acetábulo y la segunda detecta el deslizamiento de la cadera fuera del acetábulo. Se examina por separado cada cadera. Ambas maniobras comienzan con el lactante en decúbito supino, y las caderas y las rodillas en flexión de 90° (los pies estarán fuera de la camilla). Las maniobras se realizan de la siguiente manera:

- Maniobra de Ortolani: se abduce el muslo investigado (es decir, se separa la rodilla de la línea media hacia una posición de pata de rana) y se la empuja con suavidad en sentido anterior. Un chasquido palpable, a veces audible, de la cabeza femoral que se desplaza sobre el borde posterior del acetábulo y vuelve a ubicarse en la cavidad indica inestabilidad.
- Maniobra de Barlow: se coloca la cadera otra vez en la posición inicial y después se realiza una ligera aducción (es decir,

se lleva la rodilla a través del cuerpo) y se empuja el muslo en dirección posterior. Un chasquido indica que la cabeza del fémur está saliendo del acetábulo. (Boyadjiev Boyd, 2020)

Tras el periodo neonatal precoz las maniobras de Ortolani y Barlow pierden sensibilidad. Se debe realizar en cada control del primer año de vida una exploración cuidadosa de las caderas (sobre todo mediante abducción forzada de muslos y observación de asimetrías), que puede detectar signos indirectos de luxación. La abducción forzada de los muslos resultará imposible a más de 60° en caso de que exista luxación, se aconseja explorar cada lado por separado. Otros signos indirectos son actitud asimétrica de los miembros (explorada en decúbito supino), desviación de la vulva en las niñas o el acortamiento de un muslo (se exploran mejor en flexión). La validez de la exploración clínica es baja, sobre todo su especificidad, por lo que existen falsos positivos y ello obliga a ser muy cautos al informar al

a familia. (Sánchez, Valenzuela, & Blanco, 2015, pág. 4)

Evaluación imagenológica

Evaluación ecográfica de la cadera.

Para Pérez et al., (2022) la ecografía (US) es el método de elección en pacientes de hasta 4-6 meses, antes del inicio del proceso de osificación de la epífisis femoral. Idóneamente debe posponerse la realización de la misma hasta la 6ta semana de vida, puesto que la laxitud fisiológica del recién nacido podría conllevar falsos positivos o dificultad para la correcta exploración del neonato. La exploración ecográfica suele realizarse con un transductor lineal de alta frecuencia (10-15 mHz) y se toman imágenes coronales de la cadera del paciente, en flexión. Anatómicamente se tomarán tres puntos de referencia para la adquisición de

las imágenes: el borde inferior de hueso ilíaco, el techo óseo acetabular y el labrum. El método más utilizado para la valoración de la displasia es la “técnica estática de Graf”, en la que se mide el grado de formación del extremo óseo y cartilaginoso del acetábulo a partir de la obtención de los ángulos α y β . Con ellos, se establece una clasificación de hasta IV grados, basada principalmente en el resultado del ángulo α . En el tipo I se encuentran las caderas normales y maduras, con una buena cobertura de la cabeza femoral por parte del techo cartilaginoso del acetábulo y del labrum, con un ángulo α mayor 60° y β por debajo de 55° . Los grados IIa y IIb se corresponden con caderas inmaduras, que necesitarán de seguimiento, siendo los grados IIc a IV diferentes grados de displasia. (ver Figura 2)

TIPO DDC	MADUREZ	TECHO ÓSEO	ÁNGULO α	REBORDE ÓSEO	TECHO CARTILAG	ÁNGULO β
I	Madura	Bien	$> 60^\circ$	Afilado	Cobertura EF ($>50\%$)	Ia $< 55^\circ$ Ib $> 55^\circ$
IIa	Inmadura (< 3 meses)	Adecuado	$50-59^\circ$	Redondeado	Cobertura EF	
IIb	Retraso del desarrollo (> 3 meses)	Deficiente	$50-59^\circ$	Redondeado	Cobertura EF	
IIc	DDC centrada (Estable/no)	Gravemente deficiente	$43-49^\circ$	Redondeado /plano	Cobertura EF	$<77^\circ$
D	DDC centrada	Gravemente deficiente	$43-49^\circ$	Redondeado /plano	Desplazado	$>77^\circ$
III	DDC excéntrica	Pobre	$<43^\circ$	Plano	Labrum \uparrow	
IV	DDC excéntrica	Pobre	$<43^\circ$	Plano	Labrum \downarrow	

Figura 2. “Evaluación radiológica de la cadera pediátrica displásica: Guía de supervivencia para el residente”.

Fuente: Pérez et al., (2022). URL: <https://piper.espacio-seram.com/index.php/seram/article/view/9286/7752>

Radiografía de pelvis.

Más allá de los 4-6 meses (cuando ya se ha iniciado la osificación de la cabeza femoral) la exploración de elección es la radiografía simple de pelvis en posición anteroposterior en extensión o en ligero flexo. Es de suma importancia una correcta técnica de adquisición, que se deberá asegurar observando el cóccix por encima de la sínfisis púbica y con la simetría de los agujeros obturadores. (Pérez et al., 2022)

Según los autores revisados por Carvajal et al., (2022) para el año 2011 el consenso del Colegio Mexicano de Ortopedia y Traumatología recomendó la toma de la radiografía en decúbito dorsal con los miembros inferiores en extensión, paralelos, con una ligera tracción, simétricos y con las rodillas sin rotación interna. Bien centrada, las alas iliacas y los agujeros obturadores del mismo ancho. Nótese la alteración en el índice acetabular y en el Anillo de Shenton en la cadera displásica Radiografía normal de cadera. Asimismo, los criterios diagnósticos radiológicos descritos en orden cronológico son: el ángulo centro borde de Wi-

berg que evalúa la cobertura lateral de la cabeza femoral en el plano frontal; el índice acetabular de Hilgenreiner, mal llamado ángulo acetabular, que cuantifica el desarrollo del acetábulo de acuerdo a la inclinación del acetábulo óseo en el plano frontal. Los grados de desplazamiento de los núcleos de osificación de la cabeza femoral, cuya aparición y ubicación exacta en la cabeza femoral es variable según Tönnis, estos criterios son ampliamente aceptados en el mundo..., ... en algunos países como Colombia han sido complementados con la concavidad acetabular, su borde externo definido y la distribución de la esclerosis acetabular, parámetros que han sido acogidos por muchos pediatras y ortopedistas pediatras, (Ver Figura 3). Más recientemente, en 2015 el International Displasia Hip Institute validó el desplazamiento metafisario capital femoral como el indicador de los grados de luxación de cadera en la DDC, dado que no tiene en cuenta el núcleo de osificación de la cabeza femoral como Tönnis y ha propuesto una nueva clasificación (ver Figura 4).





Radiología				
Anatomía	Cadera normal	Displasia simple	Subluxación	Luxación
Fondo acetabular	Cóncavo	Mínima concavidad Plano	Plano	Convexo
Borde	Definido	Romo	Mal definido	Ausente
Esclerosis acetabular	Central	Lateralización moderada	Muy Lateralizada	Neo acetábulo Por fuera

Figura 3. Criterios radiológicos propuestos por Rodríguez-Alvira.

Fuente: “Del diagnóstico oportuno a la disminución de las secuelas de la Displasia de cadera en desarrollo”. Carvajal et al., (2022). Revista Colombiana de Pediatría. URL: <https://revistapediatria.org/rp/article/view/299/225>

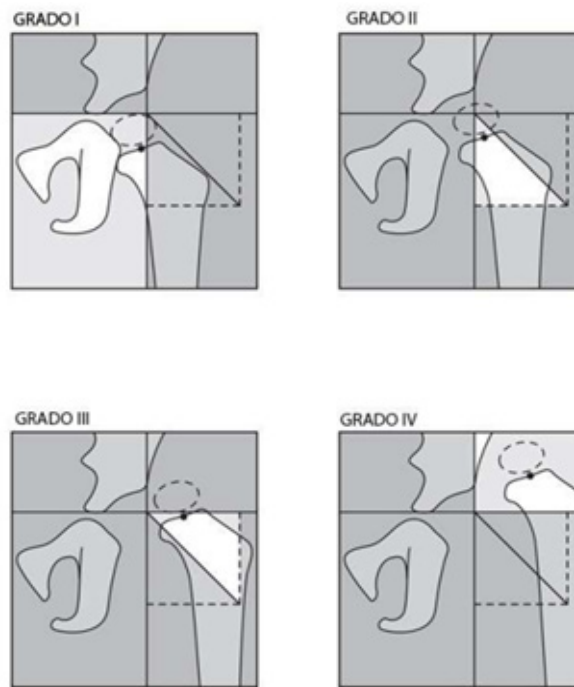


Figura 4. . Criterios radiológicos IHHI. La línea H (Hilgenreiner) esta dibujada en la punta superior del cartílago trirradiado bilateralmente. La línea P (Perkins) esta dibujada perpendicular a la línea H en el borde superolateral del acetábulo. La línea D en la línea diagonal dibujada a 45 grados de la intersección entre la línea H y P. El punto H está en la mitad del borde superior de la metafisis osificada. Grado I: El punto H está medial a la línea P; grado II: el punto H es lateral a la línea P, pero medial a la línea D; grado III: el punto H es lateral a la línea D, pero inferior a la línea H y grado IV: el punto H es superior a la línea H.

Fuente: “Confiabilidad de una nueva clasificación radiográfica para la displasia del desarrollo de la cadera”. Narayanan et al. (2015). Journal of Pediatric Orthopaedics. URL: <https://www.ncbi.nlm.nih.gov/pmc/articles/PMC4484663/pdf/bpo-35-478.pdf>

Tratamiento

El tratamiento temprano de la displasia es crucial. Cualquier demora reduce en forma sostenida la posibilidad de corrección sin cirugía. Por lo general, la cadera puede reducirse inmediatamente después del nacimiento, y con el crecimiento, el acetábulo puede formar una articulación casi normal. El tratamiento consiste en dispositivos, la mayoría de las veces el arnés de Pavlik, que mantienen las caderas afectadas en abducción y rotación externa. La almohada de Frejka y otras férulas pueden ser útiles. Los pañales almohadillados y el doble o triple pañal no son eficaces, y no deben ser usados para corregir una displasia de cadera. La efectividad del tratamiento ortopédico es

muy elevada y mayor cuanto más precoz. (Verdezoto, Córdor, Chimbo, & Yip, 2022)

El arnés de Pavlik en los Estados Unidos y Europa, es por mucho el aparato ortopédico más popular. Pavlik observó que la flexión de cadera y rodilla provoca la abducción de la cadera y esta abducción mantiene la cadera reducida. El arnés Pavlik debe usarse para permitir la abducción de la cadera entre 30° (menos abducción permite la dislocación de la cadera) y 60° (una abducción más alta aumenta el riesgo de necrosis avascular). No debe colocarse en posiciones forzadas de hiperflexión (flexión > 110°) y abducción excesiva (> 70°) para evitar complicaciones, como la paresia del nervio femoral o la necrosis avascular de la cabe-

za femoral. Debe ser colocado directamente sobre la piel y no se retirará para el aseo del niño. Hay un papel para el destete (solo para uso nocturno). El destete (uso nocturno solamente) puede instituirse una vez que la cadera es normal en la ecográfica y radiográficamente (según el AUC de AAOS, la normalidad en la ecografía se define como un ángulo alfa de $\geq 60^\circ$ y la cobertura de la cabeza femoral $> 45\%$ y la normalidad en las radiografías se define como IHDI grado I). Si no se consigue la reducción de la ca-

dera en 3 semanas, se abandonará el arnés y deben ser consideradas otras modalidades de tratamiento, debido a que la continuación del arnés con la cadera luxada, por ejemplo, puede potenciar la displasia acetabular, lo que puede aumentar la dificultad de la reducción cerrada posterior ("enfermedad del arnés de Pavlik"). Si se logra la reducción, el arnés debe mantenerse, sin embargo, mientras se tolere, no existe una duración máxima del tratamiento (ver Figura 4). (Brenes, Flores, & Meza, 2020)



Figura 5. Arnés de Pavlik

Fuente: "Displasia de cadera. Diagnóstico y tratamiento". Clínica Mayo. (2022). URL: <https://www.mayoclinic.org/es-es/diseases-conditions/hip-dysplasia/diagnosis-treatment/drc-20350214>

La efectividad del tratamiento ortopédico es muy elevada y mayor cuanto más precoz. Si por el exceso de presión se impide la irrigación de la cabeza femoral puede facilitarse la aparición de su necrosis aséptica. En los casos de diagnóstico tardío (sobre todo a partir del sexto mes) o en aquellos que no responden bien al tratamiento ortopédico, puede ser necesaria la cirugía correctora mediante tenotomía de aductores o del psoas, reducción quirúrgica, osteotomía femoral o del hueso ilíaco. Las posibles complicaciones del tratamiento quirúrgico son necrosis avascular, displasia residual, fallo en la reducción y, a largo plazo, mayor

incidencia de osteoartrosis. (Sánchez, Valenzuela, & Blanco, 2015, pág. 5)

El tratamiento quirúrgico debe plantarse de acuerdo a la edad del paciente, de la siguiente manera:

De 6 meses a 2 años. Si un procedimiento de reducción cerrada no logra colocar el fémur en la posición adecuada, es necesaria una cirugía abierta. En este procedimiento, se hace una incisión en la cadera del bebé que le permite al cirujano ver claramente los huesos y los tejidos blandos. En algunos casos, el fémur se acortará para

que el hueso encaje correctamente en la cavidad. Se toman radiografías durante la operación para confirmar que los huesos están en posición. Posteriormente, se coloca al niño en un yeso en espiga para mantener la posición adecuada de la cadera. En pacientes mayores de 2 años. En algunos niños, la holgura empeora a medida que el niño crece y se vuelve más activo. La cirugía abierta suele ser necesaria para realinear la cadera. Por lo general, se aplica un yeso en espiga para mantener la cadera en el encaje. (Boston Medical Center, 2022)

Conclusión

La Displasia del Desarrollo de Caderas es una entidad frecuente en pediatría y una causa importante de discapacidad si no se trata de la manera correcta. El diagnóstico precoz es la base del éxito del tratamiento y mejora el pronóstico de estos pacientes.

Con base a los autores revisados resulta fundamental en el diagnóstico la prevalencia de la exploración diagnóstica antes del screening, con excepción de pacientes con factores de riesgo. La primera exploración de las caderas se realizará en el periodo neonatal precoz, que comprende desde el momento del nacimiento hasta los 7 días de vida. Posteriormente, se incluirá siempre la exploración de las caderas en todos los controles. En cuanto a las maniobras de detección sistemática, suelen realizarse dos: la Maniobra de Ortolani y la de Barlow. Tras el periodo neonatal precoz las maniobras de Ortolani y Barlow pierden sensibilidad y se debe realizar en cada control del primer año de vida una exploración cuidadosa de las caderas (sobre todo mediante abducción forzada de muslos y observación de asimetrías).

En cuanto al diagnóstico por medio de evaluación imagenológica, la ecografía (US) es el método de elección en pacientes de hasta 4-6 meses, antes del inicio del proceso de osificación de la epífisis femoral. Más

allá de los 4-6 meses (cuando ya se ha iniciado la osificación de la cabeza femoral) la exploración de elección es la radiografía simple de pelvis.

El tratamiento temprano de la displasia es crucial. Por lo general, la cadera puede reducirse inmediatamente después del nacimiento, y con el crecimiento, el acetábulo puede formar una articulación casi normal. El tratamiento consiste en dispositivos, la mayoría de las veces el arnés de Pavlik, la almohada de Frejka y otras férulas pueden ser útiles. La efectividad del tratamiento ortopédico es muy elevada y mayor cuanto más precoz. En los casos de diagnóstico tardío (sobre todo a partir del sexto mes) o en aquellos que no responden bien al tratamiento ortopédico, puede ser necesaria la cirugía correctora.

El diagnóstico precoz y el tratamiento correcto garantiza a los pacientes un mejor pronóstico, a la par de que minimiza las secuelas que puedan representar limitantes con el paso del tiempo. Por el contrario, el retraso en la aplicación del tratamiento, repercute en una peor evolución y tratamientos quirúrgicos.

Bibliografía

- Boston Medical Center. (2022). Node\Displasia del desarrollo de la cadera (DDH): Boston Medical Center. Recuperado el 17 de mayo de 2022, de Boston Medical Center: <https://www.bmc.org/es/node/131706>
- Boyadjiev Boyd, S. A. (mayo de 2020). Manuales MSD. Recuperado el 10 de septiembre de 2022, de <https://www.msmanuals.com/es-ve/professional/pediatr%C3%ADa/malformaciones-cong%C3%A9nitas-craneofaciales-y-musculoesquel%C3%A9ticas/displasia-del-desarrollo-de-la-cadera-ddc>
- Brenes, M., Flores, A., & Meza, A. (septiembre de 2020). Actualización en displasia del desarrollo de la cadera. *Revista Médica Sinergia*, 5(9), e574. doi:<https://doi.org/10.31434/rms.v5i9.574>

- Carvajal, G., Rodríguez, J., Rosseli, P., Ramos, N., Rojas, F., & Rojas, D. (septiembre de 2022). Del diagnóstico oportuno a la disminución de las secuelas de la Displasia de cadera en desarrollo. *Revista de Pediatría*, 35(3). Recuperado el 05 de octubre de 2022, de <https://revistapediatria.org/rp/article/view/299/225>
- Clínica Mayo. (23 de mayo de 2022). Clínica Mayo. Recuperado el 10 de septiembre de 2022, de <https://www.mayoclinic.org/es-es/diseases-conditions/hip-dysplasia/symptoms-causes/syc-20350209>
- Clínica Mayo. (23 de marzo de 2022). Clínica Mayo. Recuperado el 18 de septiembre de 2022, de <https://www.mayoclinic.org/es-es/diseases-conditions/hip-dysplasia/diagnosis-treatment/drc-20350214>
- Del Valle, S. d. (16 de noviembre de 2021). Sociedad Española de Pediatría. Recuperado el 11 de octubre de 2022, de <https://sepeap.org/displasia-de-caderas-la-exploracion-debe-prevaler-al-screening/>
- Enciclopedia Médica ADAM. (02 de febrero de 2021). MedlinePlus. Recuperado el 05 de septiembre de 2022, de [https://medlineplus.gov/spanish/ency/article/000971.htm#:~:text=Displasia%20del%20desarrollo%20de%20la%20cadera%20\(DDC\)%20es%20una%20dislocaci%C3%B3n,en%20beb%C3%A9s%20o%20ni%C3%B1os%20peque%C3%B1os.](https://medlineplus.gov/spanish/ency/article/000971.htm#:~:text=Displasia%20del%20desarrollo%20de%20la%20cadera%20(DDC)%20es%20una%20dislocaci%C3%B3n,en%20beb%C3%A9s%20o%20ni%C3%B1os%20peque%C3%B1os.)
- Narayanan, U., Mulpuri, K., Sankar, W., Clarke, N., Hosalkar, H., & Price, C. (2015). Confiabilidad de una nueva clasificación radiográfica para la displasia del desarrollo de la cadera. *Journal of Pediatric Orthopaedics*, 35(5), 478-484. Recuperado el 12 de septiembre de 2022, de <https://www.ncbi.nlm.nih.gov/pmc/articles/PMC4484663/pdf/bpo-35-478.pdf>
- Pérez, I., Gómez, J., Campos, M., Donoso, I., Lizarran, I. G., Castellanos, H., & Rubio, J. (2022). Evaluación radiológica de la cadera pediátrica displásica: Guía de supervivencia para el residente. Presentación, Sociedad Española de Radiología Médica (SERAM), Málaga. Recuperado el 30 de septiembre de 2022, de <https://piper.espacio-seram.com/index.php/seram/article/view/9286/7752>
- Romeo, J., Botaya, A., Ledesma, M., Monesma, A., Martínez, D., & Molina, B. (26 de agosto de 2022). Displasia del desarrollo de la cadera. *Revista Sanitaria de Investigación*. Recuperado el 11 de septiembre de 2022, de <https://revistasanitariadeinvestigacion.com/displasia-del-desarrollo-de-la-cadera/>
- Sánchez, F., Valenzuela, Ó., & Blanco, A. (2015). Algoritmos\ Guía de Algoritmos en Pediatría de Atención Primaria. Prevención de la displasia evolutiva de caderas. AEPap. 2015. (AEPAP, Ed.) Recuperado el 17 de mayo de 2022, de [aepap.org: https://algoritmos.aepap.org/adjuntos/displasia.pdf](https://algoritmos.aepap.org/adjuntos/displasia.pdf)
- Verdezoto, G., Córdor, L., Chimbo, D., & Yip, M. (2022). Displasia del desarrollo de la cadera . *Revista Científica Mundo de la Investigación y el Conocimiento (Recimundo)*, 6(3), 12-21. Recuperado el 20 de septiembre de 2022, de <https://recimundo.com/index.php/es/article/view/1640/2088>

CITAR ESTE ARTICULO:

Jiménez Guerrero, J. C., Cadena Pineda, P. A., Sigüencia Sanmartín, J. E., & Curicho Imbacuán, D. A. (2022). Displasia del desarrollo de caderas. *RECIMUNDO*, 6(4), 316-326. [https://doi.org/10.26820/recimundo/6.\(4\).octubre.2022.316-326](https://doi.org/10.26820/recimundo/6.(4).octubre.2022.316-326)



CREATIVE COMMONS RECONOCIMIENTO-NOCOMERCIAL-COMPARTIRIGUAL 4.0.