

# recimundo

Revista Científica Mundo de la Investigación y el Conocimiento

**DOI:** 10.26820/recimundo/6.(4).octubre.2022.540-547

**URL:** <https://recimundo.com/index.php/es/article/view/1876>

**EDITORIAL:** Saberes del Conocimiento

**REVISTA:** RECIMUNDO

**ISSN:** 2588-073X

**TIPO DE INVESTIGACIÓN:** Artículo de investigación

**CÓDIGO UNESCO:** 32 Ciencias Médicas

**PAGINAS:** 540-547







## Cirugía coronaria mínimamente invasiva

Minimally invasive coronary surgery

Cirurgia coronária minimamente invasiva

**Jonnathan Enrique Méndez García<sup>1</sup>; René David Salinas Martínez<sup>2</sup>; Matías Sebastián Zambrano Sangurima<sup>3</sup>; Roberto Danilo Tomalá Ruiz<sup>4</sup>**

**RECIBIDO:** 12/09/2022 **ACEPTADO:** 15/10/2022 **PUBLICADO:** 22/11/2022

1. Médico; Investigador Independiente; Guayaquil, Ecuador; jonnathanmg1996zeta@gmail.com;  <https://orcid.org/0000-0002-1449-7623>
2. Magister en Seguridad y Salud Ocupacional; Médico; Investigador Independiente; Guayaquil, Ecuador; d2\_210625@hotmail.com;  <https://orcid.org/0000-0001-7537-0880>
3. Médico; Investigador Independiente; Guayaquil, Ecuador; matiaszam4825@gmail.com;  <https://orcid.org/0000-0002-8007-4098>
4. Médico; Investigador Independiente; Guayaquil, Ecuador; ruiz\_rob@hotmail.com;  <https://orcid.org/0000-0003-1401-2910>

### CORRESPONDENCIA

**Jonnathan Enrique Méndez García**  
jonnathanmg1996zeta@gmail.com

**Guayaquil, Ecuador**

## RESUMEN

Actualmente, la cirugía cardíaca se considera uno de los principales tratamientos para la enfermedad arterial coronaria y la valvular, aumentando la expectativa y mejorando la calidad de vida de los pacientes. Así mismo, los avances en las técnicas quirúrgicas y en el manejo perioperatorio han resultado en una mayor tasa de éxito y una menor mortalidad y morbilidad. La metodología utilizada para el presente trabajo de investigación, se enmarca dentro de una revisión bibliográfica de tipo documental, ya que nos vamos a ocupar de temas planteados a nivel teórico como es Cirugía coronaria mínimamente invasiva. La técnica para la recolección de datos está constituida por materiales electrónicos, estos últimos como Google Académico, PubMed, entre otros, apoyándose para ello en el uso de descriptores en ciencias de la salud o terminología MESH. La información aquí obtenida será revisada para su posterior análisis. La evidencia científica ha demostrado que las técnicas quirúrgicas mínimamente invasivas en patologías coronarias, han sido más beneficiosas que las cirugías convencionales, ya que lo que se ha buscado justamente es eso, que las nuevas técnicas y tecnologías tengan la misma calidad y seguridad que las cirugías convencionales. Sin embargo, esto solo puede ocurrir si el cirujano tiene la capacidad de escoger la técnica que mejor resultados le dé, sean más expertos y le proporcione mayor comodidad, para obtener los mejores resultados para el paciente. A la par que la CMI proporciona menor estancia hospitalaria, recuperación más rápida, y menos complicaciones.

**Palabras clave:** Coronaria, Invasiva, Cirugía, Enfermedad, Aortica.

## ABSTRACT

Cardiac surgery is currently considered one of the main treatments for coronary artery disease and valvular disease, increasing the expectation and improving the quality of life of patients. Likewise, advances in surgical techniques and perioperative management have resulted in a higher success rate and lower mortality and morbidity. The methodology used for this research work is part of a documentary bibliographical review, since we are going to deal with issues raised at a theoretical level such as minimally invasive coronary surgery. The data collection technique is made up of electronic materials, the latter such as Google Scholar, PubMed, among others, relying on the use of descriptors in health sciences or MESH terminology. The information obtained here will be reviewed for further analysis. Scientific evidence has shown that minimally invasive surgical techniques in coronary pathologies have been more beneficial than conventional surgeries, since what has been sought is precisely that, that new techniques and technologies have the same quality and safety as surgeries. conventional. However, this can only happen if the surgeon has the ability to choose the technique that gives the best results, is the most expert and provides the most comfort, in order to obtain the best results for the patient. At the same time that the CMI provides a shorter hospital stay, faster recovery, and fewer complications.

**Keywords:** Coronary, Invasive, Surgery, Disease, Aortic.

## RESUMO

A cirurgia cardíaca é atualmente considerada um dos principais tratamentos para as doenças coronárias e valvulares, aumentando as expectativas e melhorando a qualidade de vida dos pacientes. Do mesmo modo, os avanços nas técnicas cirúrgicas e na gestão perioperatória resultaram numa maior taxa de sucesso e numa menor mortalidade e morbilidade. A metodologia utilizada para este trabalho de investigação faz parte de uma revisão bibliográfica documental, uma vez que vamos tratar de questões levantadas a um nível teórico, como a cirurgia coronária minimamente invasiva. A técnica de recolha de dados é composta por materiais electrónicos, estes últimos como o Google Scholar, PubMed, entre outros, apoiando-se na utilização de descritores em ciências da saúde ou terminologia do MESH. A informação aqui obtida será revista para uma análise mais aprofundada. As provas científicas demonstraram que as técnicas cirúrgicas minimamente invasivas nas patologias coronárias têm sido mais benéficas do que as cirurgias convencionais, uma vez que o que tem sido procurado é precisamente isso, que as novas técnicas e tecnologias têm a mesma qualidade e segurança que as cirurgias convencionais. No entanto, isto só pode acontecer se o cirurgião tiver a capacidade de escolher a técnica que dá os melhores resultados, for o mais especializado e proporcionar o maior conforto, de modo a obter os melhores resultados para o paciente. Ao mesmo tempo, o IMC proporciona uma estadia hospitalar mais curta, uma recuperação mais rápida, e menos complicações.

**Palavras-chave:** Coronário, Invasivo, Cirurgia, Doença, Aórtica.

## Introducción

Actualmente, la cirugía cardíaca se considera uno de los principales tratamientos para la enfermedad arterial coronaria y la valvular, aumentando la expectativa y mejorando la calidad de vida de los pacientes. Así mismo, los avances en las técnicas quirúrgicas y en el manejo perioperatorio han resultado en una mayor tasa de éxito y una menor mortalidad y morbilidad. Sin embargo, siendo la vida moderna sedentaria e industrializada, aunado al aumento en la prevalencia de enfermedad arterial coronaria, hipertensión, diabetes y obesidad, así como una mayor expectativa de vida, se evidencia un aumento en la incidencia de la enfermedad cardiovascular. (Lotz-Esquivel et al., 2019)

En la actualidad, la mortalidad en cirugía coronaria se sitúa en torno al 3-5%, dependiendo del riesgo preoperatorio del enfermo. Durante las dos últimas décadas, ha habido un intenso debate entre cirujanos cardíacos y cardiólogos en relación con el mejor método de revascularización en pacientes con afectación de las arterias coronarias. En países desarrollados y en vías de desarrollo la EC es responsable de un tercio de las muertes en personas de más de 35 años. En los últimos 30 años se han realizado avances en el tratamiento médico y en técnicas de revascularización miocárdica quirúrgica o percutánea que han permitido disminuir la morbimortalidad asociada a la EC. (Daniel et al., 2021)

La medicina es una ciencia en continua evolución. Hace ya más de 10 años, surgió el interés creciente en minimizar la agresión y el traumatismo al organismo durante los procedimientos quirúrgicos, y de este principio nacieron los denominados «abordajes mínimamente invasivos». La cirugía cardíaca no se ha mantenido al margen de esta tendencia, y se han descrito diferentes técnicas mínimamente invasivas. (Rojas & Haverich, 2013) Históricamente ésta se ha realizado a través de esternotomía media y con

el apoyo de circulación extracorpórea. Con el advenimiento de la cirugía mínimamente invasiva, los pacientes ahora solicitan procedimientos menos invasivos, con seguridad, eficacia y durabilidad equivalentes a las de los procedimientos tradicionales. Por todo esto, las nuevas técnicas quirúrgicas deben conducir a realizar incisiones menos agresivas, a que haya menor pérdida de sangre, así como menor estancia hospitalaria, y al menos a que tengan el mismo costo que los procedimientos tradicionales. (Jaramillo & Matar, 2013)

Las reticencias iniciales en la adopción de técnicas mínimamente invasivas en cirugía cardíaca se basaron en la limitada exposición quirúrgica que podía comprometer la seguridad al incrementar sensiblemente los tiempos de pinzamiento aórtico y de circulación extracorpórea y perjudicar los resultados quirúrgicos. En los últimos años el interés por estas técnicas ha crecido de forma paralela al desarrollo de la tecnología mediante la adaptación del instrumental quirúrgico, técnicas de perfusión alternativas, sistemas vídeoasistidos y robots, permitiendo intervenciones cardíacas menos invasivas sin afectar sensiblemente los tiempos quirúrgicos ni alterar los resultados quirúrgicos. (García Díaz, 2019)

La cirugía cardíaca mínimamente invasiva fue inventada por el Dr. Joseph McGinn. El primer procedimiento se desarrolló en The Heart Institute At Staten Island University Hospital el 21 de enero del 2005. Se denominó dicha técnica quirúrgica como la “técnica de McGinn” la cual es un bypass coronario sin bomba el cual es mucho menos invasivo que la técnica tradicional, ya que el acceso es a través de tres pequeñas incisiones en lugar de la estereotomía media usada en la técnica tradicional. (Icaza Vera, 2018)

Así, la cirugía mínimamente invasiva (CMI) no debe asociarse a un único procedimiento, sino que se trata de un “concepto o nueva filosofía” que requiere un entrenamiento y estrategia específica para disminuir la

agresión del acto quirúrgico, pero manteniendo como mínimo la eficacia, calidad y seguridad similares a la cirugía convencional (CC). (Rodríguez et al., 2018)

### Metodología

La metodología utilizada para el presente trabajo de investigación, se enmarca dentro de una revisión bibliográfica de tipo documental, ya que nos vamos a ocupar de temas planteados a nivel teórico como es Cirugía coronaria mínimamente invasiva. La técnica para la recolección de datos está constituida por materiales electrónicos, estos últimos como Google Académico, PubMed, entre otros, apoyándose para ello en el uso de descriptores en ciencias de la salud o terminología MESH. La información aquí obtenida será revisada para su posterior análisis.

### Resultados

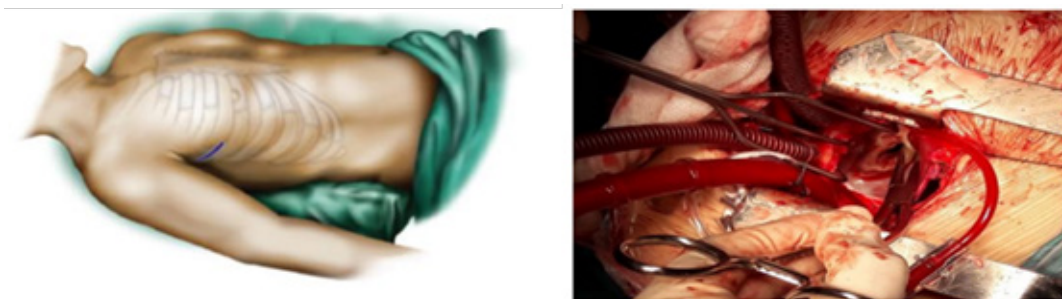
#### Cambio valvular mitral mínimamente invasivo con instrumental convencional

Existen varios abordajes utilizados en este tipo de cirugía que incluyen la toracotomía (anterior derecha, izquierda lateral, izquierda posterior) y las esternotomías parciales (incisión paraesternal, incisión trans-esternal, esternotomía superior, miniesternotomía en “T”, esternotomía en “T” invertida y

esternotomía superior en “L” invertida). El acceso más utilizado en la cirugía valvular mínimamente invasiva para reemplazar la válvula mitral es la minitoracotomía derecha. Entre tanto, el método más común para establecer la circulación extracorpórea es la canulación de la arteria femoral.

### Técnica quirúrgica

Se realizó una minitoracotomía anterior derecha, de 7cm de longitud, a nivel del cuarto espacio intercostal, evitando el paquete vaso-nervioso intercostal, se ingresó a cavidad torácica, se realizó colapso pulmonar con posterior pericardiotomía; se procedió a la canulación arterial aórtica y venosa bicava. Ya realizada la canulación, entrada en CEC y clampaje aórtico, se administró cardioplejía anterógrada con parada cardíaca en diástole, se realizó atriotomía izquierda y exposición de la válvula mitral nativa, exéresis del velo anterior y colocación de puntos de válvula, colocación de la válvula mecánica de manera habitual, cierre de atrio, de clampaje aórtico y salida de CEC, decanulación, revisión de hemostasia, colocación de tubo de drenaje y cierre de tórax. Para el manejo anestésico se priorizó la colocación de tubo de doble lumen, infiltración de bupivacaina al momento del cierre de tórax y manejo exhaustivo del dolor.



**Imagen 1.** Izquierda. Abordaje Quirúrgico para Cambio Valvular Mitral en Cirugía Cardíaca Mínimamente Invasiva. Derecha. Exposición de Válvula Mitral Nativa

**Fuente:** Adaptado de “Cambio valvular mitral mínimamente invasivo con instrumental convencional: Reporte de Caso”, por Díaz & De La Cruz, 2018, Revista Hispanoamericana de Ciencias de la Salud (RHCS).



## Cirugía mínimamente invasiva de la válvula aórtica

La cirugía mínimamente invasiva de la válvula aórtica fue descrita a principios de la década de los 90 para luego ser ampliamente desarrollada como una alternativa a la esternotomía convencional en pacientes con patología aislada de la válvula aórtica, aorta ascendente y sin compromiso de arterias coronarias. Se han descrito una variedad de técnicas quirúrgicas, pero hoy en día se utiliza mayormente la ministernotomía superior, la que ha demostrado resultados favorables en términos de un menor sangrado y dolor postoperatorio, una menor estadía hospitalaria permitiendo una disminución en los costos de la cirugía valvular aórtica, y una incisión pequeña con mejores resultados cosméticos sin variación en la supervivencia de los pacientes. (Bahamondes, 2021)

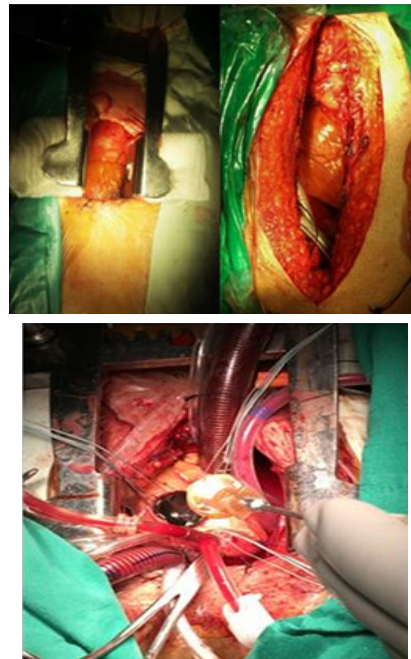
### Técnica quirúrgica

Se accedió al tórax mediante una incisión cutánea en la línea media no mayor a 8-10 cm, ubicando el ángulo de Louis y luego midiéndose 2 a 3 cm sobre este punto de reparo hacia la incisura esternal. El resto de la incisión se prolongó hacia el cuerpo esternal. Luego el esternón fue transectado mediante sierra neumática desde el yugulum hasta el cuarto espacio intercostal. A ese nivel el hueso fue abierto en forma horizontal, teniendo precaución de no dañar la arteria mamaria interna derecha. Posteriormente, el tejido graso y remanente tímico del mediastino anterior fue seccionado y ligado para evitar sangrados posteriores. El pericardio fue abierto en la línea media en forma de T invertida, asegurándolo mediante suturas ajustadas al borde de la incisión, con lo cual se logró una excelente exposición de la aorta ascendente en todo su trayecto como también de la aurícula derecha. Luego de la heparinización sistémica, la circulación extracorpórea (CEC) fue establecida mediante canulación en aorta ascendente o cayado proximal y cánula venosa única de 3 etapas en la aurícula derecha, utilizando

hipotermia sistémica moderada hasta 34°C. (Bahamondes, 2021)

La válvula fue extraída completamente, decalcificando luego el anillo aórtico. La prótesis de elección fue suturada en el anillo mediante suturas de Tycron 2/0 apoyadas sobre pledgets de teflón, visualizando ambos ostia coronarios al completar el procedimiento. La aortotomía fue cerrada con sutura continua no reabsorbible 4/0. Se removió el aire de las cavidades y se procedió al despinzamiento aórtico y retiro de CEC. Luego de revisada la hemostasia, se instalaron cables de marcapaso epicárdicos y uno o más drenajes mediastínicos en la línea media. (Bahamondes, 2021)

### Reemplazo valvular aórtico mínimamente invasiva



**Imagen 2.** Izquierda. Incisión en piel de 8 cm con ministernotomía en J. Derecha. campo operatorio, la canulación estándar y la válvula mecánica St Jude Medical #21, colocada en posición aórtica.

**Fuente:** Adaptado de “Primera cirugía de reemplazo valvular aórtico mínimamente invasiva en el Instituto de Cardiología y Cirugía Cardiovascular”, por Rodríguez et al 2018, Revista Cubana de Cardiología y Cirugía Cardiovascular.

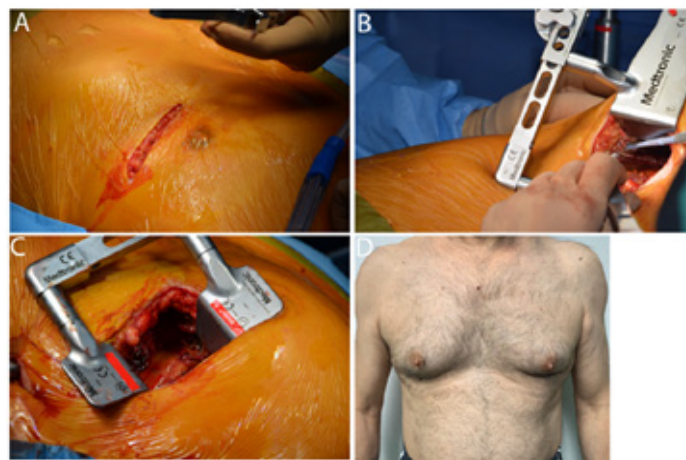
### Técnica quirúrgica

Se colocó en decúbito supino, se abordó a través de una incisión de 8 cm por una miniesternotomía superior en J, conservando ambas arterias torácicas internas. Se comenzó la derivación cardiopulmonar con drenaje venoso asistido con presiones negativas entre -45 y -40 mmHg. Se indicó bajar la temperatura corporal hasta 32°C. Posteriormente se colocó una cánula de vent en ventrículo izquierdo a través de vena pulmonar derecha y una sonda de drenaje subxifoidea por contrabertura en el mediastino anterior. A continuación, se realizó pinzamiento aórtico, arterioectomía oblicua y se administró cardioplejía hemática anterógrada a normotermia directamente por los ostium coronarios hasta lograr una parada cardíaca en diástole. Se evidenció una válvula aórtica calcificada de aspecto degenerativo, se hizo exéresis de las tres valvas, se

decalcificó el anillo y se sustituyó por una válvula mecánica de 21 mm de diámetro St. Jude Medical, con puntos acolchados en posición ventricular. (Rodríguez et al., 2018)

Se empleó el instrumental convencional. Luego, se comprobó el funcionamiento correcto de la válvula, se realizó la aortorrafia con polipropileno 4-0, se colocaron dos electrodos epicárdicos en la cara anterior del ventrículo derecho, se realizan maniobras de extracción de aire y se retiró el pinzamiento aórtico para un tiempo de paro anóxico de 92 min. El corazón activó espontáneamente en ritmo sinusal, se verificó la hemostasia y se procedió a terminar la derivación cardiopulmonar para un tiempo de 118 min. (Rodríguez et al., 2018)

### Revascularización coronaria quirúrgica mínimamente invasiva (MIDCAB)



**Imagen 3.** A) Minitoracotomía anterolateral izquierda. B) Extracción de la arteria mamaria interna izquierda. C) Bypass de arteria mamaria interna izquierda a descendente anterior. D) Aspecto a los 30 días.

**Fuente:** Adaptado de “Revascularización coronaria quirúrgica mínimamente invasiva (MIDCAB)”, por Montero-Cruces et al, 2020, Cirugía Cardiovascular.

La cirugía coronaria mediante derivación aortocoronaria mínimamente invasiva (MIDCAB) combina los beneficios de la derivación coronaria de AMII a la DA con una menor invasividad del procedimiento, lo que se traduce en una menor morbilidad, estancia hospitalaria y coste. Además, en

pacientes seleccionados con enfermedad coronaria multivazo se puede realizar un procedimiento híbrido en el que se combina el MIDCAB para la DA con la revascularización percutánea del resto de las lesiones. (Montero-Cruces et al., 2020)

## Técnica quirúrgica

Se realizó una minitoracotomía anterolateral izquierda de unos 5-6 cm de longitud en el 5° espacio intercostal. Se utilizó el separador ThoraTrack® (Medtronic, Minneapolis, Minn.) y el dispositivo de tracción Rultract®skyhook retractor system (Rultract Cleveland, Ohio), especialmente diseñados para este procedimiento. La AMII se disecó esqueletizada bajo visión directa, desde la vena subclavia hasta el sexto espacio intercostal. Tras la heparinización (1,5 mg/kg, ACT > 250 s), se introduce el estabilizador Octopus Nuvo® (Med-tronic, Minneapolis, Minn.) a través del 6° espacio intercostal. La anastomosis se realizó con sutura continua de polipropileno de 7/0. Sólo se utilizó shunt intracoronario si al ocluir la DA se produjeron cambios eléctricos y/o inestabilidad hemodinámica. (Montero-Cruces et al., 2020)

Se utilizó ecografía epicárdica 2 D y doppler para seleccionar la zona más adecuada para la anastomosis, y flujometría por tiempo de tránsito para confirmar el funcionamiento del bypass (MiraQCardiac®, Medistim AS, Oslo, Noruega). Posteriormente se realizó la hemostasia de la pared torácica, se dejó un drenaje pleural curvo de 32F y se cerró la incisión por planos, dejando en el subcutáneo un catéter multiperforado conectado a una bomba elastomérica para la administración de analgesia durante las primeras 48 horas. (Montero-Cruces et al., 2020)

## Conclusión

La evidencia científica ha demostrado que las técnicas quirúrgicas mínimamente invasivas en patologías coronarias, han sido más beneficiosas que las cirugías convencionales, ya que lo que se ha buscado justamente es eso, que las nuevas técnicas y tecnologías tengan la misma calidad y seguridad que las cirugías convencionales. Sin embargo, esto solo puede ocurrir si el cirujano tiene la capacidad de escoger la técnica que mejor resultados le dé, sean más expertos y le proporcione mayor comodidad,

para obtener los mejores resultados para el paciente. A la par que la CMI proporciona menor estancia hospitalaria, recuperación más rápida, y menos complicaciones.

## Bibliografía

- Bahamondes, J. C. (2021). Cirugía mínimamente invasiva de la válvula aórtica. 15 años de experiencia en el Hospital Regional de Temuco, Chile. *Revista Chilena de Cardiología*, 40(1), 20–26. <https://doi.org/10.4067/S0718-85602021000100020>
- Daniel, T. H., Noelvis, T. C., & Jorge Luis, P. L. (2021). CIRUGÍA DE REVASCULARIZACIÓN MIOCÁRDICA. REVISIÓN DE LA BIBLIOGRAFÍA. In *Alejojinmemoriam2021*.
- Díaz, D. E. G., & De La Cruz, E. D. (2018). Cambio valvular mitral mínimamente invasivo con instrumental convencional: Reporte de Caso. *Revista Hispanoamericana de Ciencias de La Salud (RHCS)*, 4(2), 94–97.
- García Díaz, D. E. (2019). Cirugía Cardíaca Mínimamente Invasiva versus Convencional: Estudio Comparativo de la Evolución Postoperatoria Temprana. UNIVERSIDAD NACIONAL PEDRO RUIZ GALLO.
- Icaza Vera, J. (2018). CARACTERÍSTICAS POSTQUIRÚRGICAS EN PACIENTES SOMETIDOS A REVASCULARIZACIÓN CORONARIA MÍNIMAMENTE INVASIVA REALIZADA EN EL OMNI HOSPITAL DURANTE EL PERÍODO 2014–2017. UNIVERSIDAD DE ESPECIALIDADES ESPÍRITU SANTO.
- Jaramillo, J. S., & Matar, O. A. (2013). *Revista colombiana de cardiología*. In *Revista Colombiana de Cardiología* (Vol. 20, Issue 5). Sociedad Colombiana de Cardiología. [http://www.scielo.org.co/scielo.php?script=sci\\_arttext&pid=S0120-56332013000500001&lng=en&nrm=iso&tlng=es](http://www.scielo.org.co/scielo.php?script=sci_arttext&pid=S0120-56332013000500001&lng=en&nrm=iso&tlng=es)
- Lotz-Esquivel, S., Matarrita-Quesada, B., Monge-Bonilla, C., & Kuhn-Delgado, K. (2019). Cirugía cardíaca en Costa Rica: caracterización de los pacientes en el Hospital San Juan de Dios del 2010 al 2015. *Cirugía Cardiovascular*, 26(2), 71–80. <https://doi.org/10.1016/j.circv.2018.11.008>
- Montero-Cruces, L., Pérez-Camargo, D., Villagrán-Medinilla, E., Beltrao-Sial, R. L., Carnero-Alcázar, M., Cobiella-Carnicer, F. J., & Maroto-Castellanos, L. C. (2020). Revascularización coronaria quirúrgica mínimamente invasiva (MIDCAB). *Cirugía Cardiovascular*, 27(5), 175–178. <https://doi.org/10.1016/j.circv.2020.07.003>

Rodríguez, V. R., León, Y. T., de Arasoza Hernández, A., Tabuada, V. H. S., García, M. G., & Bolaño, O. B. (2018). Primera cirugía de reemplazo valvular aórtico mínimamente invasiva en el Instituto de Cardiología y Cirugía Cardiovascular. *Revista Cubana de Cardiología y Cirugía Cardiovascular*, 24(2).

Rojas, S. V., & Haverich, A. (2013). Cirugía cardíaca mínimamente invasiva: ¿una alternativa segura para pacientes que requieren recambio valvular aórtico? *Revista Española de Cardiología*, 66(9), 685–686. <https://doi.org/10.1016/j.recesp.2013.05.011>

### **CITAR ESTE ARTICULO:**

Méndez García, J. E., Salinas Martínez, R. D., Zambrano Sangurima, M. S., & Tomalá Ruiz, R. D. (2022). Cirugía coronaria mínimamente invasiva. *RECIMUNDO*, 6(4), 540-547. [https://doi.org/10.26820/recimundo/6.\(4\).octubre.2022.540-547](https://doi.org/10.26820/recimundo/6.(4).octubre.2022.540-547)



CREATIVE COMMONS RECONOCIMIENTO-NOCOMERCIAL-COMPARTIRIGUAL 4.0.