

**DOI:** 10.26820/recimundo/7.(3).sep.2023.75-83

**URL:** <https://recimundo.com/index.php/es/article/view/2084>

**EDITORIAL:** Saberes del Conocimiento

**REVISTA:** RECIMUNDO

**ISSN:** 2588-073X

**TIPO DE INVESTIGACIÓN:** Artículo de revisión

**CÓDIGO UNESCO:** 32 Ciencias Médicas

**PAGINAS:** 75-83







## Pelvis inestable por luxación sacroiliaca

Unstable pelvis due to sacroiliac dislocation

Pélvis instável devido a uma deslocação sacro-ilíaca

**Edwin Stalin Lucas Baño<sup>1</sup>; Kelly Elizabeth Alvarado Alvarado<sup>2</sup>; José Luis Gómez González<sup>3</sup>;  
María José Merchán Barrezueta<sup>4</sup>**

**RECIBIDO:** 05/05/2023 **ACEPTADO:** 10/06/2023 **PUBLICADO:** 10/09/2023

1. Magíster en Seguridad y Salud Ocupacional; Médico; Abogado de los Tribunales y Juzgados de La República del Ecuador; Hospital del IESS Los Ceibos; Guayaquil, Ecuador; stalinlucasczs5@gmail.com;  <https://orcid.org/0000-0002-8273-8601>
2. Médico; Hospital del IESS Los Ceibos; Guayaquil, Ecuador; kelly\_alvarado\_a@hotmail.com;  <https://orcid.org/0000-0001-6699-2303>
3. Doctor en Medicina; Hospital de Manglaralto; Santa Helena, Ecuador; jlgomezg@outlook.es;  <https://orcid.org/0000-0001-7915-4368>
4. Magíster en Seguridad y Salud Ocupacional; Médico; Investigadora Independiente; Guayaquil, Ecuador; dramajosemerchan@gmail.com;  <https://orcid.org/0000-0003-3818-2359>

### CORRESPONDENCIA

Edwin Stalin Lucas Baño  
stalinlucasczs5@gmail.com

**Guayaquil, Ecuador**

## RESUMEN

La fractura de pelvis es considerada una lesión poco común probablemente causada por traumatismos de alto impacto. Este tipo de lesiones están infradiagnosticadas o no diagnosticadas, lo que lleva a un tratamiento y posible daño neurológico por lo que una comprensión precisa de la anatomía sacra, sus mecanismos y tipos de lesión, así como las opciones de tratamiento, es fundamental para prevenir secuelas neurológicas, como debilidad de las extremidades inferiores y disfunción urinaria, rectal o sexual. En medio de esta lesión el tratamiento quirúrgico es utilizado para restablecer la estabilidad del paciente y permitir una movilización temprana. En el abordaje se han empleado diversas técnicas de estabilización en el tratamiento de la inestabilidad pélvica, y la fijación lumbopélvica (LPF) es actualmente la técnica de elección debido a su superioridad biomecánica. Dependiendo de la localización de la fractura, la lesión neurológica puede estar presente en más del 50% de los casos. Sin embargo, debido a la naturaleza compleja de estas lesiones, el tratamiento quirúrgico sigue siendo un desafío para el cirujano tratante. Pocos son los estudios a gran escala que han abordado las complicaciones posoperatorias o los resultados a largo plazo, pero la evidencia actual sugiere que aunque las tasas de fusión son altas, la morbilidad a largo plazo, como el dolor residual y los déficits neurológicos, persiste durante muchos pacientes.

**Palabras clave:** Pelvis Inestable, Luxación Sacroiliaca, Fractura de Cadera, Inestabilidad Pélvica.

## ABSTRACT

Pelvic fracture is considered a rare injury probably caused by high impact trauma. These types of injuries are underdiagnosed or undiagnosed, leading to treatment and possible neurological damage, so a precise understanding of the sacral anatomy, its mechanisms and types of injury, as well as treatment options, is essential to prevent sequelae. neurological, such as weakness of the lower extremities and urinary, rectal or sexual dysfunction. In the midst of this injury, surgical treatment is used to restore the patient's stability and allow early mobilization. Various stabilization techniques have been used in the approach in the treatment of pelvic instability, and lumbopelvic fixation (LPF) is currently the technique of choice due to its biomechanical superiority. Depending on the location of the fracture, neurological injury may be present in more than 50% of cases. However, due to the complex nature of these injuries, surgical treatment remains a challenge for the treating surgeon. Few large-scale studies have addressed postoperative complications or long-term outcomes, but current evidence suggests that although fusion rates are high, long-term morbidity, such as residual pain and neurologic deficits, persists. for many patients.

**Keywords:** Unstable Pelvis, Sacroiliac Dislocation, Hip Fracture, Pelvic Instability.

## RESUMO

A fratura pélvica é considerada uma lesão rara, provavelmente causada por um traumatismo de alto impacto. Este tipo de lesões são subdiagnosticadas ou não diagnosticadas, levando a tratamentos e possíveis danos neurológicos, pelo que uma compreensão precisa da anatomia sacral, dos seus mecanismos e tipos de lesão, bem como das opções de tratamento, é essencial para prevenir sequelas neurológicas, como fraqueza das extremidades inferiores e disfunção urinária, rectal ou sexual. Em meio a essa lesão, o tratamento cirúrgico é utilizado para restaurar a estabilidade do paciente e permitir a obilização precoce. Várias técnicas de estabilização têm sido utilizadas na abordagem do tratamento da instabilidade pélvica, sendo que a fixação lombopélvica (FPL) é atualmente a técnica de eleição devido à sua superioridade biomecânica. Dependendo da localização da fratura, a lesão neurológica pode estar presente em mais de 50% dos casos. No entanto, devido à natureza complexa destas lesões, o tratamento cirúrgico continua a ser um desafio para o cirurgião responsável. Poucos estudos em larga escala abordaram as complicações pós-operatórias ou os resultados a longo prazo, mas a evidência atual sugere que, embora as taxas de fusão sejam elevadas, a morbilidade a longo prazo, como a dor residual e os défices neurológicos, persiste em muitos doentes.

**Palavras-chave:** Pelve Instável, Luxação Sacroilíaca, Fratura da Anca, Instabilidade Pélvica.

## Introducción

El Trauma Pélvico es uno de los más complejos manejos en la atención de trauma y ocurre en el 3 por ciento de las lesiones esqueléticas. “Las lesiones de pelvis inestable representan el 46 por ciento de las lesiones pélvicas como resultado de un trauma de alta energía y generalmente asociado con otras lesiones esqueléticas” (Desouky, 2016).

Las lesiones del anillo pélvico son variables, difíciles de tratar y casi siempre está asociado con sustanciales morbilidades y mortalidades. Las lesiones del anillo pélvico inestable son comúnmente asociadas con la alteración del sistema osteoarticular y la unión de la articulación sacroilíaca. La fijación de la articulación sacroilíaca es muy importante para estabilidad del anillo pélvico (Kim & Lee, 2012).

Anatómicamente el anillo pélvico está compuesto de tres huesos (2 huesos innominados: ilio, isquion del pubis y el sacro). “Las ramas púbicas isquiáticas están conectadas con sínfisis del pubis y posteriormente se unen el sacro y los 2 binomios innominados por la articulación sacroilíaca” (Kim W. , 2014). La estabilidad pélvica depende de las estructuras del ligamento posterior, el suelo pélvico músculos y fascia.

De acuerdo con (Vleeming & Schuenke, 2012) “los ligamentos de la articulación sacroilíaca incluyen lo siguiente: ligamento sacroilíaco anterior, ligamento sacroilíaco interóseo, ligamento sacroilíaco posterior, ligamento sacrotuberoso, ligamento sacroespinoso”. La función principal de la articulación SI es proporcionar estabilidad y atenuar las fuerzas a las extremidades inferiores.

Las fracturas de sacro ocurren aproximadamente en el 45% de las fracturas pélvicas y se asocian con lesiones neurológicas del plexo lumbosacro. Este tipo de fracturas suelen ser el resultado de lesiones de alta energía. Sin embargo, cada vez hay más

identificación de fracturas del sacro y la pelvis por insuficiencia de baja energía.

La fijación quirúrgica de la pelvis inestable en lesiones, proporciona una mejor reducción de fracturas, soporte de peso y movilización temprana, menores mortalidades, estancias hospitalarias más cortas y mayores resultados funcionales en comparación con el tratamiento no quirúrgico. En tal sentido, “la fijación percutánea con tornillos sacroilíacos de las fracturas pélvicas inestables tienen menos daño, menos sangrado, dolor leve, recuperación rápida, que es una cirugía mínimamente invasiva segura y eficaz” (Sharma & Magdum, 2016). Sin embargo, esta técnica no está exenta de riesgos, principalmente por consideraciones anatómicas.

## Metodología

Para el desarrollo de este proceso investigativo, se plantea como metodología la encaminada hacia una orientación científica particular que se encuentra determinada por la necesidad de indagar en forma precisa y coherente una situación, en tal sentido Davila, (2015) define la metodología “como aquellos pasos anteriores que son seleccionados por el investigador para lograr resultados favorables que le ayuden a plantear nuevas ideas” (p.66)

Lo citado por el autor, lleva a entender que el desarrollo de la acción investigativa busca simplemente coordinar acciones enmarcadas en una revisión bibliográfica con el fin de complementar ideas previas relacionadas *Pelvis inestable por luxación sacroilíaca*, a través de una revisión de literatura, para así finalmente elaborar un cuerpo de consideraciones generales que ayuden a ampliar el interés propuesto.

## Tipo de Investigación

Dentro de toda práctica investigativa, se precisan acciones de carácter metodológico mediante las cuales se logra conocer y proyectar los eventos posibles que la determinan. En este sentido, la presente inves-

tigación corresponde al tipo documental, definido por Castro (2016), “se ocupa del estudio de problemas planteados a nivel teórico, la información requerida para abordarlos se encuentra básicamente en materiales impresos, audiovisuales y / o electrónicos”. (p.41).

En consideración a esta definición, la orientación metodológica incluye la oportunidad de cumplir con una serie de actividades inherentes a la revisión y lectura de diversos documentos, donde se encuentran ideas explícitas relacionadas con los tópicos encargados de identificar una característica inmersa en el estudio. Por lo tanto, se realizaron continuas interpretaciones con el claro propósito de revisar aquellas apreciaciones propuestas por diferentes investigadores en relación al tema de interés, para luego dar la respectiva argumentación a los planteamientos, en función a las necesidades encontradas en la investigación, apoyados en las herramientas tecnológicas para la búsqueda de trabajos con valor científico disponibles en la web que tenían conexión con el objetivo principal de la investigación.

### Fuentes Documentales

El análisis correspondiente a las características que predomina en el tema seleccionado, llevan a incluir diferentes fuentes documentales encargadas de darle el respectivo valor científico y en ese sentido cumplir con la valoración de los hechos a fin de generar nuevos criterios que sirven de referencia a otros procesos investigativos. Para Castro,(2016) las fuentes documentales incorporadas en la investigación documental o bibliográfica, “representa la suma de materiales sistemáticos que son revisados en forma rigurosa y profunda para llegar a un análisis del fenómeno” (p.41). Por lo tanto, se procedió a cumplir con la lectura previa determinada para encontrar aquellos aspectos estrechamente vinculados con el tema, con el fin de explicar mediante un desarrollo las respectivas apreciaciones generales de importancia.

### Técnicas para la Recolección de la Información

La conducción de la investigación para ser realizada en función a las particularidades que determinan a los estudios documentales, tiene como fin el desarrollo de un conjunto de acciones encargadas de llevar a la selección de técnicas estrechamente vinculadas con las características del estudio. Bolívar, (2015), refiere, que es “una técnica particular para aportar ayuda a los procedimientos de selección de las ideas primarias y secundarias”. (p.71).

Tal como lo expresa, Bolívar, (2015) “Las técnicas documentales proporcionan las herramientas esenciales y determinantes para responder a los objetivos formulados y llegar a resultados efectivos” (p. 58). Es decir, para responder con eficiencia a las necesidades investigativas, se introdujeron como técnica de recolección el método inductivo, que hizo posible llevar a cabo una valoración de los hechos de forma particular para llegar a la explicación desde una visión general. El autor Bolívar, (2015) también expresa que las técnicas de procesamiento de datos en los estudios documentales “son las encargadas de ofrecer al investigador la visión o pasos que deben cumplir durante su ejercicio, cada una de ellas debe estar en correspondencia con el nivel a emplear” (p. 123). Esto indica, que para llevar a cabo el procesamiento de los datos obtenidos una vez aplicadas las técnicas seleccionadas, tales como: fichas de resumen, textual, registros descriptivos entre otros, los mismos se deben ajustar al nivel que ha sido seleccionado.

### Resultados

El dolor lumbar (LBP) según sus siglas en inglés se encuentra entre los problemas de salud humana más comunes, “con una prevalencia puntual global del 9,4 %, una prevalencia anual del 38 % y representa la mitad de los años vividos con discapacidad debido a un trastorno musculoesquelético en todo el mundo” (March & Smith, 2014).

El dolor lumbar crónico (LBP) es una afección biopsicosocial compleja en la que el dolor de espalda recurrente con o sin una patología clara conduce a dolor crónico, disfunción física, aislamiento social y/o cambios de humor. Es un desafío tratar una afección no específica e incluso es más difícil tratar los síntomas sin un diagnóstico preciso que permita controlar la fuente (Deyo, Dworkin, & Amtmann, 2014).

El complejo sacroiliaco es parte de la cadena cinética que conecta la columna y las extremidades inferiores, y puede ser un generador de dolor primario o secundario según el escenario clínico y debe examinarse de forma rutinaria en la evaluación de molestias en la espalda o las piernas. Esta articulación es particularmente enigmática por su capacidad de imitar la patología de la cadera y la columna lumbar y también por ser el resultado del tratamiento quirúrgico de problemas de la cadera y la columna.

De acuerdo con Yoshihara, (2012) “en varios casos se ha estimado que la articulación sacroiliaca contribuye al dolor en 10 a 38% de los casos de dolor lumbar”. El diagnóstico y tratamiento tempranos y precisos son fundamentales para mitigar la conversión a dolor lumbar c y los estados de dolor de alto impacto que se manejan como enfermedades crónicas.

**Biomecánica de la articulación sacroilíaca**

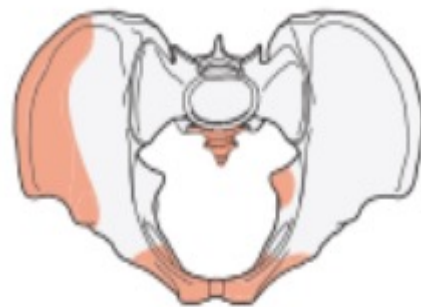Las articulaciones SI (sacroiliaca) están diseñadas principalmente para brindar estabilidad. La articulación gira alrededor de tres planos de ejes (flexión y extensión, rotación y traslación), pero en cantidades muy pequeñas aproximadamente de dos grados. “El movimiento a lo largo de la articulación sacroilíaca no es lineal ya que ocurre simultáneamente en múltiples planos” (Yoshihara, 2012).

Los cambios de patología anatómica que afectan a muchas de las estructuras de la articulación SI pueden provocar nocicepción.

Existen numerosas etiologías reportadas para el dolor en la articulación SI. Las causas se pueden dividir en fuentes intraarticulares y extraarticulares. Ejemplos de causas intraarticulares son la artritis y la infección de la articulación SI. Las causas extraarticulares comunes incluyen entesopatía, fracturas, lesión de ligamentos y dolor miofascial (Vleeming & Schuenke, 2012).

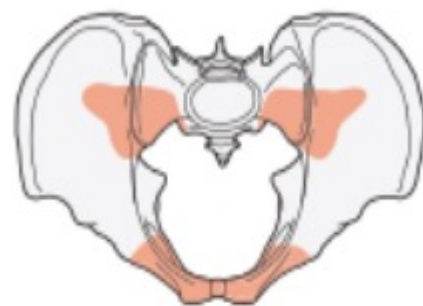**La inestabilidad pélvica**

Para tener una idea de la inestabilidad pélvica es necesario entender que la estabilidad pélvica es la capacidad de soportar cargas fisiológicas. “Las cargas del tronco se distribuyen desde la columna lumbar a través del anillo pélvico posterior hasta los acetábulos bilaterales” (Buller, Best, & Quinnan, 2016). Por tanto, la estabilidad está relacionada con el grado de lesión del anillo posterior:



**Figura 1.** Pelvis, anillo pélvico, arco posterior intacto

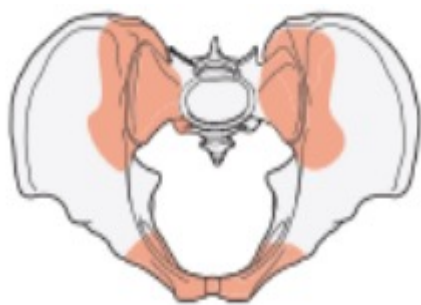**Fuente:** (Pelvic Ring., 2018).



**Figura 2.** Pelvis, anillo pélvico, rotura incompleta del arco posterior

**Fuente:** (Pelvic Ring., 2018).





**Figura 3.** Pelvis, anillo pélvico, rotura completa del arco posterior

**Fuente:** (Pelvic Ring., 2018).

### Criterios propuestos para el diagnóstico

La Asociación Internacional para el Estudio del Dolor (AIED) propuso criterios para el diagnóstico de luxación de la articulación sacroilíaca. “El diagnóstico se describe como dolor en el área de la articulación sacroilíaca (aproximadamente 3 cm x 10 cm por debajo de la espina ilíaca posterosuperior ipsilateral)” (Polly, Cher, & Wine, 2015).

Los autores Lee & Sciadini, (2018) exponen que “la inyección intraarticular guiada por fluoroscopia con cualquiera de los anestésicos locales con la adición (o no) de un corticosteroide es útil en el diagnóstico y tratamiento, aunque también se han recomendado las inyecciones periarticulares”. En el caso de aquellos pacientes a los que se les ha practicado tratamiento quirúrgico, “la respuesta a una inyección intraarticular de anestésico local ha presentado un alivio del 75%” (Lee & Sciadini, 2018).

### Opciones de tratamiento no quirúrgico

El dolor crónico de la articulación sacroilíaca como resultado de una patología sacroilíaca ha sido históricamente difícil de diagnosticar basándose en signos y síntomas clínicos; sin embargo, “estudios recientes han demostrado que la inyección de un anestésico local guiada por imágenes es el estándar de oro para diagnosticar el dolor de la articulación sacroilíaca” (Dutta & Dey, 2018). Aunque tener una vía de diagnóstico más definida se

ha vuelto útil, el algoritmo de tratamiento es menos claro. “Las opciones de tratamiento incluyen manejo médico convencional, modalidades conservadoras como fisioterapia enfocada, intervenciones menos invasivas como bloqueos nerviosos y neuroablaciones, y estabilización quirúrgica o fusión de la articulación” (Dutta & Dey, 2018).

### Opciones de tratamiento quirúrgico

#### – Momento de la intervención

Se debe considerar la estabilización quirúrgica y/o fusión de la articulación sacroilíaca cuando un paciente tiene dolor persistente de moderado a intenso, deterioro funcional y no ha recibido cuidados intensivos o quirúrgicos durante un mínimo de 6 meses. Polly & Swofford, (2016) exponen que “la estabilización y/o fusión quirúrgica se puede realizar mediante dos abordajes: 1) abordaje lateral y/o 2) abordaje posterior y oblicuo posterior”.

Estos enfoques se describen a continuación. “La literatura médica ha demostrado que el tratamiento quirúrgico mínimamente invasivo para la articulación sacroilíaca en casos de pelvis inestable puede mejorar el dolor y aumentar la función” (Polly & Swofford, 2016). Cabe señalar que la literatura médica actual respalda el abordaje lateral ya que existen estudios limitados que respaldan el abordaje posterior y oblicuo posterior.

#### – Abordaje lateral

El abordaje lateral para la fusión sacroilíaca tal como se practica actualmente se introdujo originalmente en 2008 con la aprobación 510(k) de la FDA para el primer abordaje lateral mínimamente invasivo (iFuse Implant System, SI Bone). Muchos otros sistemas han llegado al mercado desde entonces con diversas modificaciones y diferenciadores del sistema iFuse. “Los abordajes laterales mínimamente invasivos han reemplazado en gran medida a los abordajes abiertos en los últimos 10 años, y aproximadamente el 85 % de las fusiones SI se realizan mediante esta técnica” (360 Market Update, 2019).

– **Técnica quirúrgica: abordaje lateral**

La fusión SI por abordaje lateral mediante cirugía mínimamente invasiva generalmente se realiza bajo anestesia general y bajo guía fluoroscópica. “Debido al riesgo de daño neurológico a las raíces nerviosas lumbosacras, se puede utilizar la neuromonitorización intraoperatoria” (Yoshihara, 2012).

Dependiendo del sistema específico, las guías generalmente se colocan en las caras superiores, media e inferior de la articulación sacroilíaca. La cánula de dilatación se inserta antes de perforar sobre la guía hasta el punto final previsto. Luego, la mayoría de los sistemas utilizan tornillos de titanio llenos de aloinjerto para promover la artrodesis (Vleeming & Schuenke, 2012).

**Abordaje posterior y oblicuo posterior**

Se han descrito técnicas quirúrgicas mínimamente invasivas recientes para estabilizar la articulación sacroilíaca desde un abordaje posterior y oblicuo posterior. “Estas técnicas quirúrgicas estabilizan la articulación sacroilíaca colocando de 1 a 3 tornillos quirúrgicos a través de la articulación o colocando 1 a 2 aloinjertos corticales percutáneos a lo largo de la articulación” (Kim & Lee, 2012). Los abordajes posterior y oblicuos posterior los realizan actualmente cirujanos o médicos intervencionistas del dolor.

– **Fijación quirúrgica con tornillos**

Para la fijación con tornillo deben seguirse ciertas pautas que de acuerdo con Desouky, (2016) se exponen a continuación:

El paciente debe colocarse en decúbito prono sobre una mesa de quirófano radiotransparente. Mediante fluoroscopia, el arco en C se coloca en una vista de salida sacra para aproximar la espina ilíaca sacra posterior entre los agujeros S1 y S2, donde se acomodarán mejor los implantes. Luego se coloca una aguja PAK justo lateral al PSIS y apunta hacia el promontorio sacro. Se hace avanzar la aguja PAK a través del ilion, por

medio de la articulación sacroilíaca y hasta el sacro. Luego se retira el estilete interno de la aguja PAK y se inserta una guía hasta que esté a 1 cm de la corteza sacra anterior. Se retira la aguja PAK dejando la guía en su lugar. Se avanza una broca sobre la guía hasta que el tope de profundidad haga contacto con el ilion. Se hace avanzar un instrumento de punción sobre la guía hasta que su tope de profundidad haga contacto con el ilion. Se retira la guía. El implante roscado se hace avanzar a través del canal preparado hasta que la cabeza del implante esté al mismo nivel que el ilion. Luego se repiten los pasos anteriores para colocar hasta tres implantes a criterio del cirujano.

– **Colocación de injerto percutáneo**

En el caso de la colocación del injerto percutáneo también deben seguirse ciertas pautas que de acuerdo con Desouky, (2016) se exponen a continuación:

El paciente debe colocarse en decúbito prono sobre una mesa radiotransparente (de superficie plana o mesa Jackson) sobre rollos para el pecho, lo que permitirá que las caderas tengan 15 a 20 grados de flexión para nivelar la pelvis. Mediante fluoroscopia, el arco en C debe rotarse en una orientación oblicua de medial a lateral (15 a 20 grados) hasta que las líneas de las articulaciones sacroilíacas anterior y posterior se superpongan. Se colocan uno o más clavos de Steinman en la articulación sacroilíaca. Si se coloca un aloinjerto cortical percutáneo, el clavo de Steinman se colocará en el tercio medio de la articulación sacroilíaca. Si se colocan dos aloinjertos corticales percutáneos, entonces se coloca un clavo de Steinman en el tercio inferior de la articulación sacroilíaca mientras que el segundo clavo de Steinman se coloca en el tercio superior de la articulación sacroilíaca.

Los dos clavos deben estar en planos que se cruzan a 70-90 grados entre sí en el plano A-P (visto desde una vista fluoroscópica lateral). Una vez que los clavos de Steinman están en su lugar, se hace avanzar un bus-

cadador de articulaciones o un dilatador sobre los clavos de Steinman hasta que estén completamente asentados en la articulación sacroilíaca. Luego se hace avanzar un tubo guía de retracción o un segundo dilatador sobre la parte superior del buscador de articulaciones/pin(s) de Steinman hasta que los pies del tubo guía de retracción estén alineados con el espacio articular. Se retiran el buscador de articulaciones/pin(s) Steinman dejando el tubo de retracción guía en su lugar. Se decortica la articulación sacroilíaca utilizando un decortificador de articulaciones y/o un taladro quirúrgico a través del tubo guía de retracción. Se hace avanzar una raspa por el tubo guía de retracción para preparar el sitio del injerto para el injerto cortical. Se colocan la matriz ósea desmineralizada y los aloinjertos corticales a lo largo de la articulación sacroilíaca utilizando un insertador y un impactador final. Una vez que el injerto está en su lugar, se retiran el insertador, el impactador final y el tubo guía de retracción.

### Conclusión

Es evidente que el dolor lumbar forma parte de un problema de salud común que influye en la capacidad de las personas. Debido a que es una afección difícil de diagnosticar y tratar dada su patología poco clara, causas multifactoriales, aspectos biopsicosociales y algoritmos de tratamiento mal definidos, representa un desafío en la medicina, ya que, no existe una vía clara de diagnóstico o tratamiento una vez identificada.

Mediante la revisión se presentaron los criterios de diagnóstico y las opciones de tratamiento en aras de brindar una vía más clara tanto para los pacientes como para el médico tratante. Tomando en consideración que los pacientes generalmente presentan dolor debajo de la línea del cinturón o aislado sobre la articulación sacroiliaca.

Adicionalmente, la articulación sacroilíaca también se ve afectada por la falta de movimiento en la articulación de la cadera. Las anomalías de la cadera que limitan la flexión pueden causar un aumento de la tensión en

la articulación sacroilíaca, además de la limitación en la extensión de la cadera en asociación con el dolor lumbar.

Los dos factores de riesgo más comunes son los antecedentes de embarazo y los antecedentes de cirugía lumbar previa, pero también pueden incluir escoliosis y lesiones deportivas repetitivas, entre otros. Las imágenes, especialmente las radiografías, tienen poca sensibilidad, pero en general la tomografía computarizada y la resonancia magnética pueden ser sensibles para detectar inflamación y/o cambios de tipo artrítico.

Entre los criterios para el diagnóstico de luxación de la articulación sacroilíaca incluyen dolor en la zona de la articulación, reproducible con maniobras de provocación, y debe aliviarse con inyección de anestésico local o en las ramas nerviosas laterales. Aunque la necesidad de una inyección diagnóstica y/o terapéutica se ha vuelto controvertida, generalmente se acepta que es útil en el diagnóstico y el tratamiento.

Sin embargo, cuando el dolor es intratable a través de vías no quirúrgicas, es necesario un abordaje quirúrgico que brinde al paciente un alivio. En tal sentido, la fusión quirúrgica de la articulación sacroiliaca inmoviliza la articulación y elimina el movimiento que se cree que causa inflamación y dolor en la articulación. La estabilización quirúrgica de la pelvis generalmente se considera cuando un paciente tiene dolor persistente de moderado a intenso, deterioro funcional y no ha recibido cuidados conservadores durante un mínimo de 6 meses.

La fijación quirúrgica puede realizarse mediante un abordaje oblicuo lateral o posterior/posterior a través de opciones mínimamente invasivas para mejorar el dolor, la función y mantener un perfil bajo de eventos adversos. El abordaje lateral es la técnica que a menudo se emplea. No obstante, los abordajes oblicuos posterior/posterior y los implantes de injertos percutáneos, han abierto un camino para que los médicos intervencionistas del dolor ofrezcan ahora estas terapias.



## Bibliografía

- 360 Market Update. (2019). Global MIS sacroiliac joint fusion market insights, forecast to 2025. Retrieved from <https://www.360marketupdates.com/global-mis-sacroiliac-joint-fusion-market-13716161>
- Buller, L., Best, M., & Quinnan, S. (2016). A nationwide analysis of pelvic ring fractures. *Geriatr Orthop Surg Rehabil.*, 7(1), 9 - 17.
- Desouky, M. (2016). Percutaneous iliosacral screw fixation in vertically unstable pelvic injuries, a refined conventional method. *Acta Orthop Belg.*, 82, 52-59.
- Deyo, R., Dworkin, S., & Amtmann, D. (2014). Report of the NIH task force on research standards for chronic low back pain. *J Pain.*, 15(6), 569 - 585. doi:doi:10.1016/j.jpain.2014.03.005
- Dutta, K., & Dey, S. (2018). Comparison of efficacy of lateral branch pulsed radiofrequency denervation and intraarticular depot methylprednisolone injection for sacroiliac joint pain.2018;21:. *Pain Physician.*, 21, 489 - 496.
- Kim, K., & Lee, S. (2012). Anterior pelvic plating and sacroiliac joint fixation in unstable pelvic ring injuries. *Yonsei Med* , 53(2), 422-426,.
- Kim, W. (2014). Treatment of unstable pelvic ring injuries. *Journal List Hip PELVIS.*, 26(2), 79-83.
- Lazarev, A., Golokhvast, K., & Borozda, I. (2019). Review of the Problems of Diagnosis of Endopelvic Haemorrhage, its Intensity, Volume, and Duration, and Treatment Methods of Circulatory Injuries and Surgical Hemostasis after Pelvic Fractures. *Emergency Medicine International*. Hindawi. Retrieved from <https://www.hindawi.com/journals/emi/2019/2514146/>
- Lee, C., & Sciadini, M. (2018). The Use of External Fixation for the Management of the Unstable Anterior Pelvic Ring. *J Orthop Trauma.* , 14-17. doi:doi:10.1097/BOT.0000000000001251.
- March, L., & Smith, E. (2014). Burden of disability due to musculoskeletal (MSK) disorders. *Best Pract Res Clin Rheumatol.*, 28(3), 353 - 366. doi:doi:10.1016/j.berh.2014.08.002
- Pelvic Ring. (2018). *J Orthop Trauma.* , 32(71-76). doi:doi:10.1097/BOT.0000000000001066
- Polly, D., & Swofford, J. (2016). Two-year outcomes from a randomized controlled trial of minimally invasive sacroiliac joint fusion vs. non-surgical management for sacroiliac joint dysfunction. *Int J Spine Surg.*, 10(28). doi:doi:10.14444/3028
- Polly, D., Cher, D., & Wine, K. (2015). INSITE Study Group. Randomized controlled trial of minimally invasive sacroiliac joint fusion using triangular titanium implants vs nonsurgical management for sacroiliac joint dysfunction: 12-month outcomes. *Neurosurgery*, 77(5), 674-690. doi:doi:10.1227/NEU.0000000000000988
- Sharma, K., & Magdum, A. (2016). A retrospective analysis of percutaneous S1 joint fixation in unstable pelvic fractures Our experience in armed forces. *Med J Armed Forces India*, 72(3), 231-235.
- Vleeming, M., & Schuenke, D. (2012). The sacroiliac joint An overview of its anatomy function and potential clinical implications. *Journal of Anatomy.*, 221(6), 37-67.
- Yoshihara, H. (2012). Sacroiliac joint pain after lumbar/lumbosacral fusion: current knowledge. *Eur Spine J*, 21(9), 88 - 96. doi:doi:10.1007/s00586-012-2350-8

### CITAR ESTE ARTICULO:

Lucas Baño, E. S., Alvarado Alvarado, K. E., Gómez González, J. L., & Merchán Barrezueta, M. J. (2023). Pelvis inestable por luxación sacroiliaca. *RECIMUNDO*, 7(3), 75-83. [https://doi.org/10.26820/recimundo/7.\(3\).sep.2023.75-83](https://doi.org/10.26820/recimundo/7.(3).sep.2023.75-83)

