

DOI: 10.26820/recimundo/8.(2).abril.2024.318-326

URL: <https://recimundo.com/index.php/es/article/view/2287>

EDITORIAL: Saberes del Conocimiento

REVISTA: RECIMUNDO

ISSN: 2588-073X

TIPO DE INVESTIGACIÓN: Artículo de revisión

CÓDIGO UNESCO: 32 Ciencias Médicas

PAGINAS: 318-326







Rehabilitación oral en el paciente con alteración de la dimensión vertical oclusal aplicando un enfoque multidisciplinario

Oral rehabilitation in the patient with alteration of the occlusal vertical dimension using a multidisciplinary approach

Reabilitação oral no paciente com alteração da dimensão vertical oclusal através de uma abordagem multidisciplinar

María Fernanda Paredes Baidal¹; Juan José Valarezo Torres²; Cesar Gerardo Mejía Gallegos³; Sofía Mirella Lainez Aráuz⁴

RECIBIDO: 30/04/2024 **ACEPTADO:** 11/05/2024 **PUBLICADO:** 21/08/2024

1. Especialista en Dentística Restauradora; Universidad de Guayaquil; Guayaquil, Ecuador; maria.paredesb@ug.edu.ec;  <https://orcid.org/0009-0003-7096-6118>
2. Magíster en Educación Superior; Especialista en Proyectos de Desarrollo Educativos y Sociales; Doctor en Odontología; Universidad de Guayaquil, Ecuador; juan.valarezot@ug.edu.ec;  <https://orcid.org/0009-0002-8344-8590>
3. Magíster en Diseño Curricular; Diploma Superior en Diseño Curricular por Com-petencias; Especialista en Endodoncia; Doctor en Odontología; Universidad de Guayaquil; Guayaquil, Ecuador; cesar.mejiag@ug.edu.ec;  <https://orcid.org/0009-0001-4690-4019>
4. Especialista en Ortodoncia; Doctora en Odontología; Universidad de Guayaquil; Guayaquil, Ecuador; sofia.laineza@ug.edu.ec;  <https://orcid.org/0000-0002-2721-5808>

CORRESPONDENCIA

María Fernanda Paredes Baidal

maria.paredesb@ug.edu.ec

Guayaquil, Ecuador

RESUMEN

Uno de los temas de mayor controversia en el área odontológica son los referidos a la alteración de la dimensión vertical oclusal, dado que hasta la actualidad no existe un protocolo preciso para determinar esa medida para cada paciente. No obstante, se encuentran disponibles diversas propuestas de diferentes autores, soportadas por evidencia científica, que permiten al profesional tratante elaborar planes de tratamientos que garanticen los mejores resultados. El enfoque multidisciplinario en este tipo de rehabilitación ofrece la ventaja de integrar diferentes especialidades con la finalidad de proporcionar un tratamiento sistémico y la satisfacción del paciente. En consecuencia, el objetivo de la presente investigación se centra en la rehabilitación oral en el paciente con alteración de la dimensión vertical oclusal aplicando un enfoque multidisciplinario. El enfoque metodológico de la investigación es una revisión bibliográfico – documental. De la revisión se encontró, en primer lugar, que la evaluación y diagnóstico integral son fundamentales para la elección del plan de tratamiento. A partir del diagnóstico preciso se puede elaborar un plan de tratamiento personalizado que considere también las preferencias y el estilo de vida del paciente. Las opciones de tratamiento pueden incluir una combinación de ajustes de ortodoncia, procedimientos restaurativos y posiblemente intervenciones quirúrgicas. Además, la comunicación continua entre el equipo multidisciplinario es vital para adaptar el plan de tratamiento según sea necesario durante todo el proceso, garantizando que el paciente reciba la atención más adecuada y eficaz. Este enfoque individualizado en última instancia mejora la probabilidad de lograr resultados funcionales y estéticos óptimos para el paciente.

Palabras clave: Rehabilitación, Oral, Alteración, Dimensión, Oclusal.

ABSTRACT

One of the most controversial topics in the dental area is those related to the alteration of the occlusal vertical dimension, given that to date there is no precise protocol to determine this measurement for each patient. However, various proposals are available from different authors, supported by scientific evidence, which allow the treating professional to develop treatment plans that guarantee the best results. The multidisciplinary approach in this type of rehabilitation offers the advantage of integrating different specialties in order to provide systemic treatment and patient satisfaction. Consequently, the objective of this research focuses on oral rehabilitation in patients with alterations in the occlusal vertical dimension, applying a multidisciplinary approach. The methodological approach of the research is a bibliographical - documentary review. From the review, it was found, first of all, that comprehensive evaluation and diagnosis are fundamental for choosing the treatment plan. Based on the precise diagnosis, a personalized treatment plan can be developed that also considers the patient's preferences and lifestyle. Treatment options may include a combination of orthodontic adjustments, restorative procedures, and possibly surgical interventions. Additionally, continuous communication between the multidisciplinary team is vital to adapt the treatment plan as necessary throughout the process, ensuring that the patient receives the most appropriate and effective care. This individualized approach ultimately improves the likelihood of achieving optimal functional and aesthetic outcomes for the patient.

Keywords: Rehabilitation, Oral, Alteration, Dimension, Occlusal.

RESUMO

Um dos temas mais polêmicos na área da medicina dentária é o relacionado com a alteração da dimensão vertical oclusal, uma vez que até à data não existe um protocolo preciso para determinar esta medida para cada paciente. No entanto, existem várias propostas de diferentes autores, suportadas por evidência científica, que permitem ao profissional desenvolver planos de tratamento que garantam os melhores resultados. A abordagem multidisciplinar neste tipo de reabilitação oferece a vantagem de integrar diferentes especialidades, de modo a proporcionar um tratamento sistémico e a satisfação do paciente. Assim, o objetivo desta investigação centra-se na reabilitação oral em pacientes com alterações na dimensão vertical oclusal, aplicando uma abordagem multidisciplinar. A abordagem metodológica da pesquisa é uma revisão bibliográfica - documental. A partir da revisão, constatou-se, em primeiro lugar, que a avaliação e o diagnóstico abrangentes são fundamentais para a escolha do plano de tratamento. Com base no diagnóstico exato, pode ser desenvolvido um plano de tratamento personalizado que também considera as preferências e o estilo de vida do doente. As opções de tratamento podem incluir uma combinação de ajustes ortodônticos, procedimentos de restauração e, eventualmente, intervenções cirúrgicas. Além disso, a comunicação contínua entre a equipa multidisciplinar é vital para adaptar o plano de tratamento conforme necessário ao longo do processo, assegurando que o paciente recebe os cuidados mais adequados e eficazes. Esta abordagem individualizada melhora, em última análise, a probabilidade de obter resultados funcionais e estéticos óptimos para o paciente.

Palavras-chave: Reabilitação, Oral, Alteração, Dimensão, Oclusal.

Introducción

Uno de los temas más controvertidos en la odontología restauradora son los cambios en la dimensión vertical de la oclusión (DVO). La dimensión vertical se define como la distancia entre dos puntos anatómicos seleccionados, ubicados uno en la punta de la nariz y otro en el mentón. De este término se desprenden múltiples conceptos necesarios para el entendimiento y tratamiento del paciente en rehabilitación oral, como dimensión vertical en oclusión (DVO), haciendo referencia al estado en el que el paciente se encuentra en máxima intercuspidación, o dimensión vertical en descanso cuando éste se encuentra en una posición de relajación. La DVO del paciente está usualmente determinada por los dientes presentes en boca que se encuentran en máxima intercuspidación. Cuando se pierden, entre las consecuencias del edentulismo se encuentra la pérdida de dimensión vertical, que puede alterar la función masticatoria, la fonética, la estética dental y la apariencia facial, y es aquí cuando se habla de una alteración de la dimensión vertical (1).

El edentulismo es ampliamente prevalente y se presentan grandes variaciones entre países y áreas geográficas. La prevalencia de edentulismo en la población adulta internacional se sitúa entre el 2% y el 80%. En los países con bajos ingresos, la edad avanzada es un predictor particularmente fuerte de la pérdida total de dientes, y su incidencia y prevalencia aumentan drásticamente en la séptima década (2).

La DVO es de extrema relevancia porque todo odontólogo debe manejarla cuando realiza tratamientos restauradores extensos. Los cambios verticales en la relación entre el maxilar y la mandíbula tienen implicaciones biológicas, biomecánicas, estéticas y funcionales tridimensionales (3D), dado que han de reconstruirse la referencia inicial de la intercuspidación máxima y las relaciones de los dientes anteriores en una nueva dimensión de espacio (3).

La finalidad del restablecimiento de la DVO consiste en lograr el equilibrio y la armonía del tercio inferior de la cara y asegurar la función más ideal. Por lo tanto, cualquier tratamiento de rehabilitación oral necesita restaurar la dimensión vertical fisiológica reemplazando los dientes perdidos y los tejidos asociados (4).

Un aspecto importante para el tratamiento exitoso de estos pacientes es determinar un enfoque sistemático para manejar este tipo de rehabilitaciones que puede conducir a un pronóstico de tratamiento predecible y favorable (5).

Previa planificación del tratamiento, los médicos deben tener un conocimiento básico sobre cómo la oclusión de los dientes, las articulaciones temporomandibulares y los músculos masticatorios trabajan juntos y de cómo una falta de armonía entre ellos puede afectar la funcionalidad bucal de los pacientes. No realizar un análisis puede dar lugar a una interpretación inexacta y, finalmente, a un fracaso en el tratamiento. El enfoque multidisciplinario permite integrar diferentes especialidades para brindar la mejor tratamiento y, en última instancia, mejorar la satisfacción de los pacientes (6). En consecuencia, el objetivo de la presente investigación se centra en la rehabilitación oral en el paciente con alteración de la dimensión vertical oclusal aplicando un enfoque multidisciplinario.

Materiales y Métodos

Se realizó una búsqueda de información utilizando diferentes bases de datos, entre las que figuran: PubMed, Biblioteca Virtual de la Salud (BVS), SciELO, Medigraphic, Dialnet, ELSEVIER, Cochrane, entre otras. Donde se usaron descriptores tales como: *“Dimensión vertical oclusal”*, *“Alteración de la dimensión vertical oclusal”* y *“Rehabilitación oral + Alteración de la dimensión vertical oclusal + enfoque multidisciplinario”*. Para la selección de los resultados se tuvo en cuenta el idioma, el cual se consideró el español y el inglés, la relevancia, así como

la correlación temática. Por último, la fecha de publicación, la cual estuvo entre 2019 y 2024, con excepción de unos pocos registros de data más antigua pero que se consideraron importantes y vigentes para el presente estudio.

El material bibliográfico recolectado consistió en artículos científicos, en general, guías clínicas, e-books, ensayos clínicos, consensos, protocolos, tesis de posgrado y doctorado, noticias científicas, boletines y/o folletos de instituciones oficiales o privadas de reconocida trayectoria en el ámbito científicoacadémico y demás documentos e informaciones, considerados de interés y con valor de la evidencia científica a criterio del equipo investigador.

Resultados

Como se mencionó anteriormente, la alteración de la DVO se asocia, generalmente, con la pérdida de varios dientes o su desgaste severo. El estudio de Julcamoro et al., (2020) refiere que esta situación produce alteraciones en el sistema estomatológico: disfunción temporomandibular, disfunción masticatoria, alteración en la fonética, alteración en la musculatura, falta de estética dental. La armonía facial se ve alterada porque la altura del tercio inferior de la cara es

inadecuada, la mandíbula está protruida, los pliegues genianos y labiomentonianos son acentuados, el bermejo de los labios está disminuido. Sin embargo, algunos estudios asocian también la pérdida de dimensión vertical con problemas neuromusculares, propioceptivos y posturales. Síntomas como ruidos subjetivos (tinitus), dolor en los oídos, mareos, disminución de la audición, oídos tapados y dolores de cabeza y cuello, entre otros, pueden ser generados por una prótesis total que transgrede esta relación de altura entre la mandíbula y el maxilar. Por estas razones, es muy importante devolver al paciente la DVO adecuada en el tratamiento rehabilitador que se le realice. De esta manera se logrará el equilibrio y armonía del tercio inferior de la cara garantizando una función del sistema estomatológico ideal (7).

Asimismo, es importante resaltar que la condición y posición de los dientes posteriores son los responsables de mantener la DVO. En este sentido, si están bien posicionados con signos mínimos de atrición, es poco probable que se haya producido una pérdida de la DVO. Por otro lado, en casos de colapso posterior de la mordida o de portadores de prótesis, es habitual que haya una pérdida de la DVO (ver Figura 1).

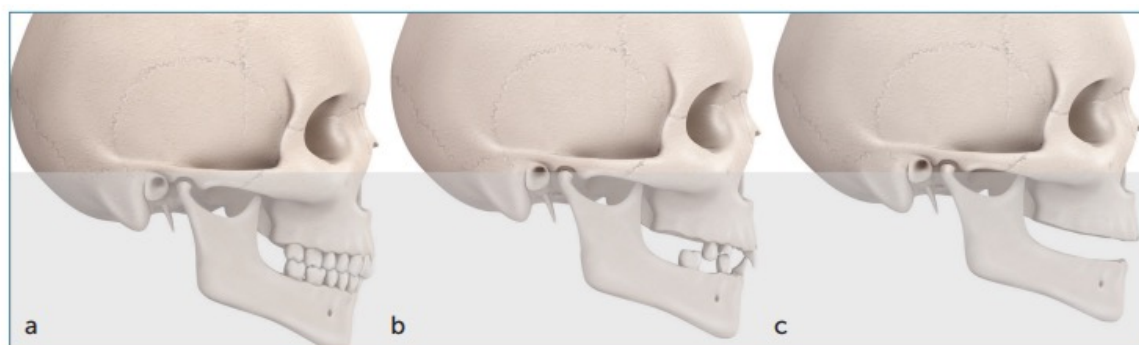

Figura 1. Etiología de la pérdida real de la DVO. (a) Paciente dentado sin signos de desgaste dental. (b) Colapso de la mordida posterior: la pérdida de la DVO depende de la cantidad de soporte posterior. (c) Paciente edéntulo; la pérdida de la DVO es inevitable y evidente

Fuente: Recuperado de “Dimensión vertical de la oclusión: decisiones en la planificación del tratamiento y consideraciones terapéuticas” por Calamita et al., (2019) (3).

Para determinar la DVO existe un sinnúmero de alternativas escritas en la literatura (métodos fonéticos, estéticos, antropométricos, cefalométricos, con instrumentos, etc). Sin embargo, hasta la fecha no existe un método único capaz de responder con total exactitud. Es por eso que se recomienda el uso de varios métodos para tener la certeza de que se tiene una adecuada medida para realizar la rehabilitación. Los requisitos de una DVO de oclusión correcta son: mantener una distancia interoclusal adecuada entre la posición de descanso y la oclusión céntrica, la longitud de los dientes y altura de las cúspides deben ser mecánica, estética y fonéticamente correctas. Así mismo la altura de la DVO debe de ser corroborada y aceptada por el paciente, refiriendo comodidad en la utilización de prótesis provisionales, ya sean fijas o removibles (5).

Según los fundamentos de Venegas et al., (2021) cuando un sujeto pierde dientes o sufre desgastes oclusales, la DVO se altera, jugando aquí el diagnóstico un rol importante, ya que su evaluación se considera como el punto de inicio en todo tratamiento rehabilitador, cuyo objetivo se basa en restablecer la DVO. Determinar la Dimensión Vertical, en sujetos desdentados se considera una tarea difícil, y una etapa esencial de todo tratamiento protésico, para ello hasta el día de hoy se han desarrollado distintas técnicas, de las cuales la gran mayoría se basa en un equilibrio adecuado entre la DVO y dimensión vertical postural (DVP), utilizando como referencia el espacio libre de inoclusión, estas técnicas deben presentar un protocolo adecuado donde es fundamental que el paciente se encuentre en una postura vertical adecuada y sin ningún tipo de sintomatología, ya que estas son situaciones que modifican el registro. Al haber sido demostrado que la postura del cuerpo y cabeza es un factor que altera la posición postural mandibular (PPM), es importante que se considere este aspecto al momento de realizar su evaluación, las técnicas para su registro incluyen el uso de la PPM, foné-

tica, deglución, cefalometría, dimensiones faciales, entre otras, sin embargo, ninguna por si sola es capaz de determinar una DVO precisa en un paciente desdentado, por lo que para la determinación de una DVO más exacta se recomienda que se utilice una combinación de técnicas, de tal manera que puedan complementarse entre sí (8).

Uno de los métodos clínicos más utilizados es el testigo de la dimensión vertical, al colocar estos provisionales en el sector dental anterior permiten que el paciente se adapte a una nueva dimensión vertical, lo que posteriormente facilita la transferencia de esta nueva posición a la restauración definitiva (9).

La rehabilitación protésica multidisciplinaria tiene como objetivo final la realización de un tratamiento integral donde interactúan distintas disciplinas odontológicas pretendiendo un ideal preventivo, funcional y estético. Actualmente es muy frecuente la demanda de casos donde se requiere una rehabilitación multidisciplinaria que puede incluir endodoncias de emergencia o tratamiento periodontal para mantener las estructuras dentales y periodontales residuales, además de obtener una rehabilitación morfológica, funcional y estética. El tratamiento multidisciplinario no sólo da la oportunidad de cambiar el enfoque de la odontología sino de desarrollar y formar la apariencia o imagen de un individuo y al mismo tiempo proporcionar restauraciones funcionales, duraderas y estéticas. La rehabilitación multidisciplinaria involucra la combinación del diagnóstico, planeación del tratamiento y los procedimientos terapéuticos. Es indispensable que el rehabilitador seleccione un equipo de trabajo adecuado ya que el proceso de la selección puede tener un impacto positivo o negativo en el tratamiento global. Cada proveedor en el equipo debe tener un nivel óptimo de habilidad en su área de especialización para ser un factor positivo y lograr en conjunto una visión integral del problema y la intervención coordinada de varias especialidades con tecnología avanzada y adecuada a los diferentes pro-

blemas que presentan estos casos clínicos. En cualquier rehabilitación multidisciplinaria es fundamental diagnosticar rigurosamente el problema en su complejidad, comprender claramente la demanda del paciente, y conseguir la aceptación confiada de las propuestas terapéuticas (10).

Decidir entre la amplia gama de técnicas para recuperar la dimensión vertical (DV), cada una con sus fundamentos; suele ser todo un reto. La DV se puede manejar clínicamente con restauraciones provisionales, una vez adaptado el paciente a esta nueva posición, se procede a realizar el tratamiento definitivo. Revisando la literatura, encontramos que algunos autores recomiendan manejar la DV con provisionales, a los cuales denominan testigo de la DV, porque permiten al paciente adaptarse a una nueva DV y luego facilita la transferencia de esa posición a las restauraciones definitivas; además que el período mínimo recomendado en pacientes para probar el aumento de la dimensión vertical oclusal (DVO) es de un mes. En contraposición, otros autores afirman que no creen necesario un período de prueba de adaptación con provisionales por un período largo de tiempo, afirman que, con el período que se necesita para la elaboración de la prótesis por parte del laboratorio es suficiente (11).

Huamani et al., (2018) en su reporte de caso de rehabilitación oral en paciente con alteración de la dimensión vertical oclusal

aplicando un enfoque multidisciplinario (ver Figura 2), resaltaron la importancia de un diagnóstico preciso y un plan sistemático para el abordaje, el cual debe ser individualizado para cada paciente. Los autores dividieron el abordaje en dos etapas. Una primera etapa donde se abordó una fase preventiva con educación y motivación del paciente, destartraje y profilaxis; y fisioterapia. Posteriormente, en un segundo momento la fase correctiva (operatoria dental, tratamiento de conducto), confección de espigo muñón metálico, confección coronas provisionales fijas y prótesis parcial removible, para pasar a un periodo de prueba de todos los provisionales. Posteriormente, evaluaron la nueva dimensión vertical tentativa (sistema neuromuscular y la ATM), para terminar con la toma de impresión definitiva y confección de las prótesis fijas. Al final del tratamiento, la prótesis combinada definitiva (prótesis fija y prótesis parcial removible) fueron los tratamientos encargados de mantener la dimensión vertical oclusal final, la cual se perpetuo postratamiento. En virtud del caso, los autores recomiendan que en los casos en los cuales exista pérdida de la dimensión vertical oclusal, siempre se tiene que empezar el tratamiento instalando prótesis provisionales (fijos o removibles), los cuales deben de permanecer en la boca por un tiempo determinado (días, semanas o meses), dependiendo del mecanismo de adaptación y compensación neuromuscular individual de cada paciente (12).

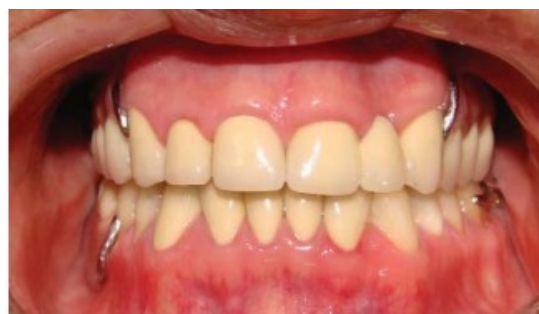
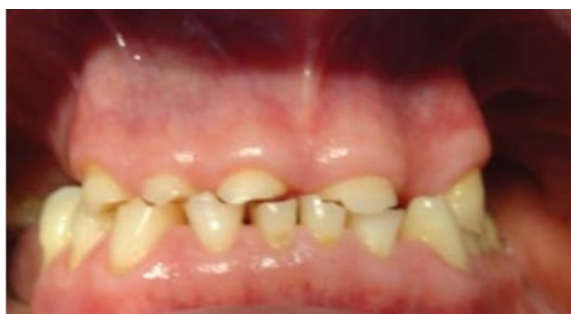
Figura 2. Rehabilitación oral en paciente con alteración de la dimensión vertical oclusal

Fuente: Recuperado de “Rehabilitación oral en paciente con alteración de la dimensión vertical oclusal aplicando un enfoque multidisciplinario” por Huamani et al., (2018) (12).

Igualmente, Nieto Bayón, (2014) indica que el plan de tratamiento del colapso oclusal comprende dos fases una inicial con técnicas de higiene oral y tratamiento periodontal, una segunda correctiva que incluye operatoria dental, tratamiento endodóntico, gingivectomía (en casos que lo requieran), registro de la relación céntrica (con cera para determinar la nueva dimensión vertical), encerado de estudio, confección de perno muñón colado, tallado dental, uso de prótesis provisionales (por un periodo de 1 a 4 meses), toma de impresiones definitivas (previa colocación de hilo retractor), prueba de cofias metálicas (comprobando su inserción y ajuste), prueba de bizcocho (comprobando una correcta oclusión, máxima intercuspidadación, guía canina, lateralidades y desoclusión posterior en protrusión mandibular), colocación de prótesis definitivas o implantes y controles periódicos (9).

Por su parte, Gutiérrez et al, (2022) en su estudio presentaron un caso clínico que describe el tratamiento de una paciente con desgaste severo generalizado, ausencias dentales y prótesis desajustadas, en el cual se tomó la decisión de realizar un tratamien-

to de rehabilitación completa que consistió en un aumento de la DVO con manejo interdisciplinario entre las especialidades de prostodoncia, periodoncia y endodoncia. Los autores destacan que el diagnóstico es el procedimiento clínico necesario previo a la realización de cualquier tipo de tratamiento, el cual debe realizarse junto con los exámenes auxiliares (radiografías, modelos de estudio, encerado de diagnóstico, fotografías, etc.). Asimismo, destacan que la reconstrucción debe estar en el rango de adaptación neuromuscular para cada paciente, en su caso otorgaron el tiempo de adaptación neuromuscular en la paciente antes de realizar el tratamiento definitivo. En la literatura existen diversas técnicas para determinar la DVO y obtener la adaptación neuromuscular. No obstante, el manejo se realizó con provisionales, permitiendo al paciente adaptarse a una nueva DVO y facilitar la transferencia de esa posición al tratamiento final. El tiempo de espera con provisionalización de nuestra paciente fue de 6 meses. En conclusión, se obtuvo una armonización del perfil, oclusión orgánica y estética dental, así como una percepción positiva de la paciente (ver Figura 3) (5).

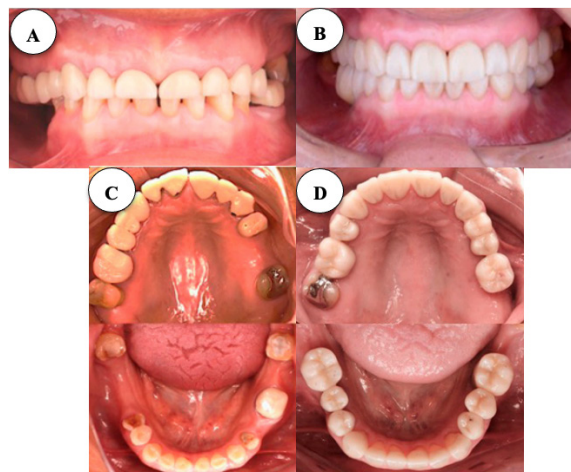


Figura 3. Manejo interdisciplinario de rehabilitación oral en paciente con pérdida de dimensión vertical. A. Fotografía intraoral frontal inicial. B. Fotografía intraoral frontal final. C. Fotografías intraorales (oclusal superior e inferior) iniciales. D. Fotografías intraorales (oclusal superior e inferior)

Fuente: Recuperado de “Manejo interdisciplinario de rehabilitación oral en paciente con pérdida de dimensión vertical” por Gutiérrez et al., (2022) (5).

Conclusiones

El enfoque multidisciplinario es fundamental para una rehabilitación oral efectiva en pacientes con alteraciones de la dimensión vertical oclusal. Este enfoque involucra a varios expertos, incluidos odontólogos generales, ortodoncistas, periodoncistas, prostodoncistas y cirujanos orales, que trabajan juntos para abordar las complejidades de la condición del paciente. Cada especialista aporta habilidades y perspectivas únicas, lo que permite una comprensión integral. Por ejemplo, los ortodoncistas pueden evaluar la alineación de los dientes y las mandíbulas, mientras que los prostodoncistas pueden centrarse en restaurar la función y la estética mediante el uso de coronas, puentes o dentaduras postizas. Este esfuerzo colaborativo garantiza que se tengan en cuenta todos los aspectos de la salud bucal del paciente, lo que en última instancia conduce a resultados de tratamiento más eficaces.

Una evaluación y un diagnóstico integral son esenciales en este manejo. La evaluación generalmente implica un examen exhaustivo de la historia dental del paciente, una evaluación clínica y un diagnóstico por imágenes, como radiografías o tomografía computarizada. Al recopilar información detallada sobre la oclusión del paciente, las estructuras dentales y cualquier problema funcional o estético asociado, el equipo dental puede identificar con precisión los problemas subyacentes. Este conocimiento fundamental permite un diagnóstico más preciso y sienta las bases para desarrollar estrategias de tratamiento específicas que aborden las necesidades del paciente, garantizando un enfoque sistémico de la rehabilitación oral.

A partir del diagnóstico preciso se puede elaborar un plan de tratamiento personalizado que considere también las preferencias y el estilo de vida del paciente. Las opciones de tratamiento pueden incluir una combinación de ajustes de ortodoncia, pro-

cedimientos restaurativos y posiblemente intervenciones quirúrgicas. Además, la comunicación continua entre el equipo multidisciplinario es vital para adaptar el plan de tratamiento según sea necesario durante todo el proceso, garantizando que el paciente reciba la atención más adecuada y eficaz. Este enfoque individualizado en última instancia mejora la probabilidad de lograr resultados funcionales y estéticos óptimos para el paciente.

Bibliografía

- Barragán M, Viveros C, Garzón H. Alteración de la dimensión vertical: Revisión de la literatura. *Rev Estomatol.* 2019; 27(2): p. 27-37.
- Ministerio de Salud de Chile. Ministerio de Salud de Chile. [Online].; 2021 [cited 2024 julio 10. Available from: <https://diprece.minsal.cl/garantias-explicitas-en-salud-auge-o-ges/guias-de-practica-clinica/salud-oral-integral-para-adultos-de-60-anos/descripcion-y-epidemiologia/#:~:text=El%20edentulismo%20es%20ampliamente%20prevalente,1%2C23%2C25>).
- Calamita M, Ciachman C, Sesma N, Kois J. Dimensión vertical de la oclusión: decisiones en la planificación del tratamiento y consideraciones terapéuticas. *The International Journal of Esthetic Dentistry.* 2019; 12(2): p. 138-154.
- Alhadj M, Khalifa N, Abduo J, Amran A, Ismail I. Determinación de la dimensión vertical oclusal para pacientes con prótesis dentales completas: una revisión actualizada. *Rehabilitación oral.* 2017; 44(11): p. 896-907.
- Gutiérrez L, Ortega L, Rodríguez J, Flores H, Magaña K, Curiel R, et al. Manejo interdisciplinario en paciente con pérdida de dimensión vertical. *Rev Odont Mex.* 2022; 26(3): p. 56-64.
- Mohd Yusof E. Consideraciones oclusales y abordaje multidisciplinario en la rehabilitación de la pérdida generalizada de la superficie dental. *Compendium of Oral Science.* 2022; 9(2): p. 105-115.
- Julcamoro E, F. L, Castro Y. Relación entre la dimensión vertical oclusal y la longitud lineal del pabellón auricular. *Revista Cubana de Estomatología.* 2020; 57(4): p. 1-14.
- Venegas C, Farfán C, Fuentes R. Posiciones Mandibulares de Referencia Clínica. Una Descripción Narrativa. *International journal of odontostomatology.* 2021; 15(2): p. 387-396.

Nieto Bayón F. Desórdenes masticatorios: el colapso oclusal y su tratamiento. An Real Acad Med Cir Vall. 2014; 52: p. 23-32.

Mendoza S, Ríos E, Treviño A, Olivares S. Rehabilitación protésica multidisciplinaria: Reporte de un caso clínico. Revista odontológica mexicana. 2012; 16(2): p. 112-122.

Colombo R, Delgado V. Manejo clínico de la dimensión Vertical. Gaceta dental. 2006; 175: p. 94-102.

Huamani J, Huamani J, Alvarado S. Rehabilitación oral en paciente con alteración de la dimensión vertical oclusal aplicando un enfoque multidisciplinario. Revista Estomatológica Herediana. 2018; 28(1): p. 44-55.



CITAR ESTE ARTICULO:

Paredes Baidal, M. F., Valarezo Torres, J., Mejía Gallegos, C. G., & Lainez Aráuz, S. M. (2024). Rehabilitación oral en el paciente con alteración de la dimensión vertical oclusal aplicando un enfoque multidisciplinario. RECIMUNDO, 8(2), 318-326. [https://doi.org/10.26820/recimundo/8.\(2\).abril.2024.318-326](https://doi.org/10.26820/recimundo/8.(2).abril.2024.318-326)