

DOI: 10.26820/recimundo/9.(1).enero.2025.532-544

URL: <https://recimundo.com/index.php/es/article/view/2525>

EDITORIAL: Saberes del Conocimiento

REVISTA: RECIMUNDO

ISSN: 2588-073X

TIPO DE INVESTIGACIÓN: Artículo de revisión

CÓDIGO UNESCO: 32 Ciencias Médicas

PAGINAS: 532-544







Fracturas patológicas secundarias a metástasis óseas. Abordaje multidisciplinario desde la traumatología y la patología

Pathological fractures secondary to bone metastases. Multidisciplinary approach from traumatology and pathology

Fracturas patológicas secundárias a metástases ósseas. Abordagem multidisciplinar da traumatologia e da patologia

Tamara Nicole Carrera Oñate¹; María de los Angeles Morales Gómez²; Eduardo Rafael Bonilla Delgado³; David Alejandro Baquero Fraga⁴

RECIBIDO: 26/11/2024 **ACEPTADO:** 30/12/2024 **PUBLICADO:** 15/02/2025

1. Médica Cirujana; Investigadora Independiente; Quito, Ecuador; sheistamarac@gmail.com;  <https://orcid.org/0009-0003-3658-6517>
2. Médica; Médica Rural en el Hospital Asdrubal de la Torre; Cotacachi, Ecuador; mary12962013@gmail.com;  <https://orcid.org/0009-0001-8371-0774>
3. Médico Cirujano; Médico Rural en el Puesto de Salud Río Blanco; Mira, Ecuador; eduardobonillad@hotmail.com;  <https://orcid.org/0009-0000-8582-409X>
4. Médico Cirujano; Médico Residente en Clínicas Atlas; Quito, Ecuador; davidalejandrobacquerofraga@gmail.com;  <https://orcid.org/0009-0004-7634-7171>

CORRESPONDENCIA

Tamara Nicole Carrera Oñate
sheistamarac@gmail.com

Quito, Ecuador

RESUMEN

Las fracturas patológicas secundarias a metástasis óseas son lesiones que ocurren cuando células cancerosas se diseminan a los huesos, debilitando su estructura y provocando un aumento en la susceptibilidad a fracturas. Esta situación es común en pacientes con cáncer avanzado, especialmente en tipos como el cáncer de mama, próstata y pulmón, que tienen alta propensión a metastatizar en los huesos. Para la realización de la presente investigación, la metodología fue una revisión bibliográfica sobre fracturas patológicas secundarias a metástasis óseas, se llevó a cabo una búsqueda de estudios relevantes en bases de datos como PubMed, Scopus y Google Scholar, utilizando términos clave como "fracturas patológicas", "metástasis óseas", "tratamiento traumatológico". Las metástasis óseas y fracturas patológicas representan un desafío clínico importante debido a su alta incidencia, potencial para revelar tumores primarios y complicaciones asociadas. El dolor es el síntoma más común, y el diagnóstico requiere un enfoque multidimensional que combina herramientas de imagen y biopsia. El tratamiento debe ser individualizado y multidisciplinario, con el objetivo de aliviar el dolor, mejorar la movilidad y optimizar la supervivencia. El pronóstico varía según el tipo de tumor primario y la extensión de la enfermedad, lo que subraya la necesidad de un seguimiento continuo y una atención integral del paciente.

Palabras clave: Fracturas patológicas, Metástasis óseas, Tratamiento traumatológico.

ABSTRACT

Pathological fractures secondary to bone metastases are injuries that occur when cancer cells spread to the bones, weakening their structure and causing an increased susceptibility to fractures. This situation is common in patients with advanced cancer, especially in types such as breast, prostate and lung cancer, which have a high propensity to metastasize to the bones. For the present investigation, the methodology was a bibliographic review on pathological fractures secondary to bone metastases, a search for relevant studies was carried out in databases such as PubMed, Scopus and Google Scholar, using key terms such as "pathological fractures", "bone metastases", "traumatological treatment". Bone metastases and pathological fractures represent an important clinical challenge due to their high incidence, potential to reveal primary tumors and associated complications. Pain is the most common symptom, and diagnosis requires a multidimensional approach that combines imaging tools and biopsy. Treatment should be individualized and multidisciplinary, with the aim of relieving pain, improving mobility and optimizing survival. The prognosis varies according to the type of primary tumor and the extent of the disease, which underlines the need for continuous monitoring and comprehensive patient care.

Keywords: Pathological fractures, Bone metastases, Traumatological treatment.

RESUMO

As fracturas patológicas secundárias a metástases ósseas são lesões que ocorrem quando as células cancerígenas se disseminam para os ossos, enfraquecendo a sua estrutura e provocando uma maior suscetibilidade a fracturas. Esta situação é comum em doentes com cancro avançado, especialmente em tipos como o cancro da mama, da próstata e do pulmão, que têm uma elevada propensão para metastizar para os ossos. Para a presente investigação, a metodologia foi uma revisão bibliográfica sobre fracturas patológicas secundárias a metástases ósseas, tendo sido realizada uma pesquisa de estudos relevantes em bases de dados como a PubMed, Scopus e Google Scholar, utilizando termos-chave como "fracturas patológicas", "metástases ósseas", "tratamento traumatológico". As metástases ósseas e as fracturas patológicas representam um importante desafio clínico devido à sua elevada incidência, potencial para revelar tumores primários e complicações associadas. A dor é o sintoma mais comum, e o diagnóstico requer uma abordagem multidimensional que combine ferramentas de imagem e biópsia. O tratamento deve ser individualizado e multidisciplinar, com o objetivo de aliviar a dor, melhorar a mobilidade e otimizar a sobrevivência. O prognóstico varia de acordo com o tipo de tumor primário e a extensão da doença, o que reforça a necessidade de uma monitorização contínua e de cuidados abrangentes ao doente.

Palavras-chave: Fracturas patológicas, Metástases ósseas, Tratamento traumatológico.

Introducción

Las complicaciones secundarias de las metástasis óseas son dolor, empeoramiento del estado funcional (performance status) y de la calidad de vida, y eventos óseos o eventos relacionados con el esqueleto (SRE), que son los que requieren tratamiento con radioterapia o cirugía en el hueso, fracturas patológicas, compresión medular e hipercalcemia (1).

El hueso es uno de los sitios más frecuentes de metástasis de cánceres sólidos; en estudios post mortem se encontró una incidencia de diseminación ósea cercana al 70%. La enfermedad metastásica ósea (EMO) se presenta en cáncer en estadios avanzados y se asocia frecuentemente a complicaciones esqueléticas que deterioran de forma notable la calidad de vida de la población oncológica. En los últimos años se han publicado avances importantes en el entendimiento de esta entidad que han permitido el descubrimiento de potenciales blancos terapéuticos tanto para prevención como para tratamiento de las metástasis (2).

La metástasis se define como la propagación de un foco canceroso en un órgano distinto de aquel en que se inició, y son las responsables de la mayor parte de la morbilidad y mortalidad derivada de una enfermedad tumoral maligna. La metástasis ósea representa la afectación maligna más frecuente del hueso, su incidencia varía dependiendo de los medios utilizados para su diagnóstico. Así, cuando se emplea datos clínicos y radiológicos el 15% de los pacientes con carcinoma presenta metástasis en el hueso, aunque esta cifra aumenta hasta el 30% si los datos provienen de autopsias. Puede aparecer en pacientes jóvenes, pero es más habitual a partir de los 40 años de edad (3).

Los tumores que con mayor frecuencia desarrollan metástasis ósea son los cánceres de mama (hasta el 80% de los carcinomas de mama diseminados), próstata (75%), ti-

roides (50%), pulmón (48%), y riñón (35%). Las localizaciones preferentes de metástasis óseas son columna vertebral (70%), pelvis (40%), fémur (25%), y parrilla costal (1%). (5) Estas lesiones óseas pueden causar complicaciones esqueléticas graves, incluyendo la médula espinal o compresión de la raíz nerviosa, cirugía ósea, hipercalcemia maligna, fracturas patológicas y dolor óseo grave que requiere radioterapia paliativa (4).

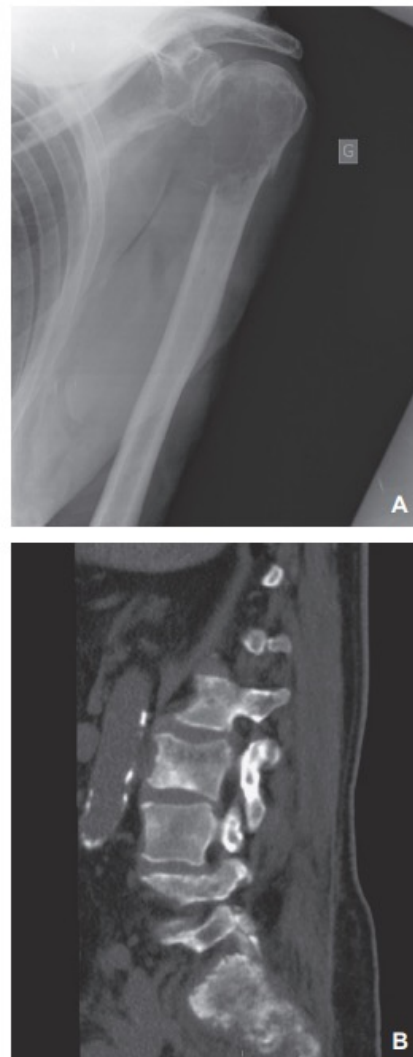


Figura 1. A. Metástasis osteolítica del húmero. B. Metástasis osteoblástica de una vértebra

Fuente. González et al (5).

La fractura patológica es una grave complicación que deteriora notablemente la calidad de vida del paciente oncológico por el aumento del dolor y la incapacidad funcional que produce; incluso se ha asociado con un incremento >20% del riesgo de muerte. El gran número de casos de fracturas por metástasis óseas se puede atribuir a la mayor tasa de supervivencia de los pacientes, por los avances en los métodos de diagnóstico y la mayor eficacia del tratamiento de los tumores primarios, con un incremento en su esperanza de vida; estas mejoras no solo han permitido que el paciente con enfermedad metastásica viva más tiempo, sino que también tenga una vida más activa (5).

En los adultos, la principal etiología de las fracturas patológicas corresponde a las metástasis de cánceres osteófilos (pulmón, mama, próstata, riñón) o a las consecuencias de la radioterapia de un cáncer (fractura en un hueso irradiado) (6).

Metodología

Para la realización de la presente investigación, la metodología fue una revisión bibliográfica sobre fracturas patológicas secundarias a metástasis óseas, se llevó a cabo una búsqueda de estudios relevantes en bases de datos como PubMed, Scopus y Google Scholar, utilizando términos clave como "fracturas patológicas", "metástasis óseas", "tratamiento traumatológico". Se incluyeron artículos publicados que abordaron tanto el manejo clínico de las fracturas desde la perspectiva de la traumatología, y otros manejos multidisciplinarios en los pacientes oncológicos.

Resultados

Clasificación

Las lesiones óseas se suelen clasificar radiológicamente como osteolíticas, cuando se produce una destrucción ósea por acción de los osteoclastos (ejemplo: cáncer de mama). O pueden ser osteoblásticas; estas lesiones se caracterizan por la presencia de

esclerosis originada por neoformación ósea y se presentan más en los casos de metástasis; por ejemplo, en el cáncer de próstata. Sin embargo, la mayoría de las metástasis óseas presentan un patrón mixto (7).

Clínica de la enfermedad metastásica

- **Dolor:** Síntoma distintivo y más frecuente en las lesiones óseas, sean líticas o blásticas. Se considera que el dolor óseo inducido por cáncer es tipo más común de dolor en cáncer, afectando un tercio de los pacientes. El dolor generalmente es insidioso, progresivo y va agudizándose hasta llegar a interferir con el patrón del sueño, no cede con el reposo y empeora con los movimientos. Se puede encontrar sensibilidad dolorosa a la percusión sobre la zona afectada. Los sitios afección más común de metástasis que asocian dolor son: base del cráneo asociado a lesión de pares craneales, neuralgias y cefaleas; vértebras (cervicalgia, dorsalgias o lumbalgia con o sin complicaciones neurológicas secundarias a la extensión epidural) y pelvis y/o fémur (inestabilidad mecánica y dolor incidental) (8).
- **Hipercalcemia:** Más asociado a lesiones osteolíticas (80% de los casos) que blásticas y con el mieloma múltiple, cáncer de mama, de pulmón y cáncer renal; se origina por la destrucción de la matriz ósea, liberando calcio al torrente sanguíneo y sobrepasando la capacidad del riñón para mantener la homeostasis. Se considera una emergencia oncológica y los síntomas suelen aparecer de forma gradual o súbita con valores de calcio séricos mayores a 3 mmol/l o 10.8 mg/dl, existiendo correlación entre su severidad y valores más altos. Dentro de estos se incluye fatiga, náuseas, vómitos, anorexia, estreñimiento, deshidratación y trastornos confusionales, debilidad, hasta el coma (8).
- **Fractura patológica:** Ocurre en un 9,5% de los pacientes con enfermedad ósea metastásica y la probabilidad aumenta

con la duración del compromiso óseo. Se presenta como primer signo de enfermedad en algunos casos o como signo de progresión de la enfermedad. Pueden ser producidos por de traumas de baja energía. Las zonas más frecuentes de afección son las costillas y vértebras; en los huesos largos en el acetábulo, la pelvis, el fémur y el húmero. Los pacientes con fracturas patológicas requieren de servicios como ortopedia, rehabilitación, cuidados paliativos y por lo tanto consumen recursos de salud considerables (8).

- **Inestabilidad espinal con compresión medular:** La columna vertebral es un lugar frecuente de localización de lesiones óseas de origen metastásico produciendo inestabilidad espinal y alteraciones neurológicas. En un 10% de los casos se da dolor por inestabilidad, este es de características mecánicas, alta intensidad, alivia con el reposo e inmovilidad. La compresión medular se presenta en un 5 al 14% de los pacientes con cáncer pudiendo presentarse de forma aguda o crónica, se considera una emergencia, requiriendo una intervención rápida con el objetivo de disminuir las alteraciones neurológicas. Dentro de los síntomas que podemos encontrar está la debilidad (76-86%), alteración sensitiva (51-80%), alteración de control de esfínteres (37 - 61%) y disfunción autonómica (40-64%) (8).

Diagnóstico

Circunstancias de hallazgo Las metástasis óseas pueden ser:

- Reveladoras, en cuyo caso es necesario buscar el tumor primario;
- Metacrónicas o sincrónicas de un tumor primario conocido (5).

Las metástasis óseas son múltiples desde el principio en el 80% de los casos. Por orden decreciente, la frecuencia de las lo-

calizaciones es la siguiente: columna vertebral, pelvis, costillas, fémur, bóveda craneal, esternón, omóplato, húmero, clavícula y huesos periféricos. El dolor es el síntoma revelador principal. Puede ser óseo o radicular (ciatalgia, cruralgia, neuralgia, etc.). Las características del dolor son: aparición progresiva, de intensidad creciente y sin remisión clara; a menudo es de tipo inflamatorio (horario nocturno), impide dormir y es resistente a los analgésicos comunes. En algunos casos se palpa un tumor óseo. Las metástasis óseas pueden revelarse también por una complicación aguda: hipercalcemia aguda, compresión medular, fractura, que orienta igualmente la búsqueda del tumor de origen (5).

Conducta diagnóstica

Metástasis óseas reveladoras

Se busca el tumor de origen a partir de las características clínicas y radiológicas de la enfermedad metastásica ósea. Criterios de localización La localización y el modo de revelación de las metástasis óseas pueden orientar considerablemente la búsqueda del tumor primario. Por un lado, se distinguen las metástasis de los huesos largos y, por otro lado, las metástasis de la columna vertebral (5).

Diagnóstico positivo de metástasis óseas

Las herramientas más utilizadas en el diagnóstico de metástasis óseas comprenden la radiografía simple, la tomografía computarizada (TAC), la resonancia magnética nuclear (RMN), la gammagrafía ósea y, más recientemente, la PET-TC con 18F-FDG. La radiografía simple, por su rapidez y bajo coste, constituye a menudo una opción preferente en el diagnóstico inicial. Sin embargo, su sensibilidad es baja (44- 50 %) y su alcance, local o regional. La gammagrafía ósea consigue un alcance corporal completo, e incrementa de forma moderada la sensibilidad (62-100%). La presencia de inflamación, traumatismo o zonas de activación osteoblástica de características benignas a

menudo constituyen causas de falsos positivos. La TAC constituye en ocasiones una prueba diagnóstica de elección debido a su alta sensibilidad (71-100%), accesibilidad y a su coste económico respecto a otras técnicas. La resonancia magnética, por su parte, posee una alta sensibilidad (82-100%) y especificidad (73-100%), con un coste económico y logístico mayor. La presencia de lesiones exclusivamente corticales puede constituir una causa de falsos negativos, y el alcance de esta prueba es regional (9).

Biopsia

La biopsia es un componente fundamental en el diagnóstico de tumores musculoesqueléticos. Aunque la biopsia abierta sigue siendo el estándar de oro, la biopsia percutánea guiada por TC es una alternativa aceptada con una precisión diagnóstica que oscila entre el 74% y el 100%. Los factores que afectan la precisión diagnóstica de la biopsia guiada por TC de tumores óseos incluyen la localización anatómica, la afectación extraósea y el número de muestras recolectadas. Además, las biopsias realizadas en un centro de referencia tienen seis veces más probabilidades de no ser diagnósticas que las realizadas en una institución terciaria (10).

Datir et al. informaron la única serie que investigó la precisión de la biopsia con aguja guiada por imágenes en fracturas patológicas. Analizaron 129 biopsias guiadas por imágenes realizadas en pacientes con fracturas a través de presuntas lesiones patológicas. En su serie, se obtuvieron muestras diagnósticas (susceptibles de análisis histológico) en el 75,5%, 66% y 93,7% para biopsia guiada por TC, fluoroscopia y ecografía, respectivamente, para un rendimiento diagnóstico general del 77%. Su precisión diagnóstica fue del 96% para los pacientes en los que se obtuvieron muestras diagnósticas (10).

La mayoría de las veces, la existencia de un cáncer ya diagnosticado hace que no sea necesaria la prueba histológica de la natu-

raleza metastásica de las lesiones óseas. La biopsia para análisis histológico de una metástasis ósea es indispensable en tres circunstancias:

- En ausencia de tumor primario (metástasis óseas reveladoras y aisladas);
- En caso de intervalo libre largo entre el diagnóstico de un tumor localizado y la aparición de metástasis óseas, lo que plantea la posibilidad de otro cáncer metacrónico, distinto al anterior;
- Cuando las metástasis óseas aparecen de forma inesperada durante la evolución de una afección maligna poco osteófila, lo que plantea el problema de un segundo cáncer concomitante (5).

La biopsia puede efectuarse a “cielo abierto” o por vía percutánea y bajo control radiológico. En todos los casos, se lleva a cabo en un ámbito en que el cirujano, el radiólogo y el patólogo están acostumbrados a estas técnicas (5).

Las guías recomiendan la biopsia con aguja gruesa o abierta para confirmar el diagnóstico de tumor óseo primario antes de cualquier procedimiento quirúrgico o fijación del sitio primario. La biopsia debe realizarse en el centro que proporcionará el tratamiento definitivo para los pacientes con sospecha de tumor óseo maligno primario. En la biopsia, se debe considerar cuidadosamente la estabilización apropiada del hueso y/o las medidas para proteger contra una fractura patológica inminente. La colocación de la biopsia es fundamental para la planificación de la cirugía con preservación de la extremidad, y no seguir los procedimientos de biopsia adecuados puede llevar a resultados adversos para el paciente. En una revisión multicéntrica de 597 pacientes con tumores musculoesqueléticos, se encontró alteración del plan de tratamiento (resección compleja o el uso de tratamiento adyuvante) en el 19%, y se realizó amputación innecesaria en 18 pacientes (11).

Es imperativa una discusión detallada entre el cirujano y el radiólogo que realiza la biopsia con respecto a la vía de muestreo; la biopsia debe realizarse a través de una vía que permita la escisión del trayecto de la biopsia, en caso de que se diagnostique una malignidad primaria. Artículos anteriores han informado de los resultados potencialmente desastrosos de los errores en las técnicas de biopsia y la toma de decisiones temprana (12). Un diagnóstico erróneo de malignidad puede tener consecuencias catastróficas, opciones de tratamiento limitadas y una atención al paciente comprometido. Aunque las metástasis y el mieloma múltiple son causas mucho más comunes de fractura patológica, no diagnosticar un sarcoma óseo primario puede resultar en una amputación que de otro modo sería evitable. La biopsia es un paso crítico para llegar al diagnóstico (10).

Las desventajas de realizar una biopsia son el riesgo de propagar una fractura inminente a una fractura completa y la morbilidad asociada con el retraso necesario por el proceso e interpretación de la biopsia. En pacientes con fracturas inminentes, un tercio progresó a una fractura patológica completa después de la biopsia; sin embargo, esto a menudo no fue en el momento de la biopsia, sino después de un período medio de 12 días después de la biopsia, lo que puede reflejar los peligros de transferir pacientes hacia y desde un centro de diagnóstico y el retraso del proceso mientras se esperan los resultados de la biopsia antes del tratamiento definitivo (13).

Fracturas patológicas en el contexto de una enfermedad ósea congénita

Cualquier patología causante de osteopenia puede provocar una fractura patológica. La osteoporosis primaria común involutiva es la primera causa en adultos; se producen en el 50% de las mujeres y en el 20% de los varones mayores de 50 años, en quienes cualquier fractura obliga a buscar una osteoporosis, descartar una causa secundaria y, si

es preciso, tratarla. La osteomalacia debida a una carencia de vitamina D (alimentación vegetariana o anorexia nerviosa, exposición cutánea escasa a la radiación ultravioleta, hepatopatía, nefropatía) causa un retraso de la mineralización de la matriz ósea. El hiperparatiroidismo primario causa un hipermetabolismo que predomina en el hueso cortical y provoca un riesgo de fractura que se correlaciona con la concentración sérica de parathormona. La osteodistrofia renal es una causa de hiperparatiroidismo secundario. La enfermedad de Paget es una osteosis condensante hipertrófica responsable de deformaciones características (vértebras en marco, tibia en hoja de sable) que afecta a alrededor del 1% de la población mayor de 50 años. Puede causar fracturas patológicas con alto riesgo de pseudoartrosis, por desorganización de la arquitectura ósea trabecular o, en pocas ocasiones, por transformación sarcomatosa que debe sospecharse ante cualquier recrudescencia del dolor antes de la fractura o de cualquier lisis radiológica; en estos casos, la RM es una ayuda diagnóstica importante y orienta la biopsia (6).

Estrategia diagnóstica fractura patológica

Ante cualquier fractura con un contexto o una anamnesis sugestivos, hay que pensar en buscar una fractura patológica. Aunque nunca es posible descartar con certeza el carácter patológico de una fractura, se deben emplear los métodos suficientes y adecuados para decidir que no lo es y continuar con un tratamiento convencional o, por el contrario, decidir que lo es y garantizar al paciente un tratamiento adecuado. La exploración física y las radiografías simples suelen ser los únicos elementos de los que dispone el cirujano para sospechar el carácter patológico de una fractura y sólo cuando existe una anomalía se solicitan otras pruebas (6).

¿Cuándo sospechar el carácter patológico de la fractura?

- **Exploración física:** La exploración física sigue un esquema estandarizado común a cualquier exploración ortopédica de un paciente que presente una fractura. El cirujano debe prestar atención a ciertos elementos susceptibles de orientarle hacia una fractura patológica, que debe sospecharse ante cualquier anamnesis dudosa o inusual. Por ejemplo, la presencia de

dolor o de una tumefacción preexistentes a la fractura debe llamar sistemáticamente la atención del clínico y se observa en el 85% de las fracturas en una metástasis. La aparición «espontánea» de la fractura, sin que exista ningún antecedente traumático, se observa en el 75% de las fracturas en metástasis y constituye una auténtica “señal de alerta” (6).

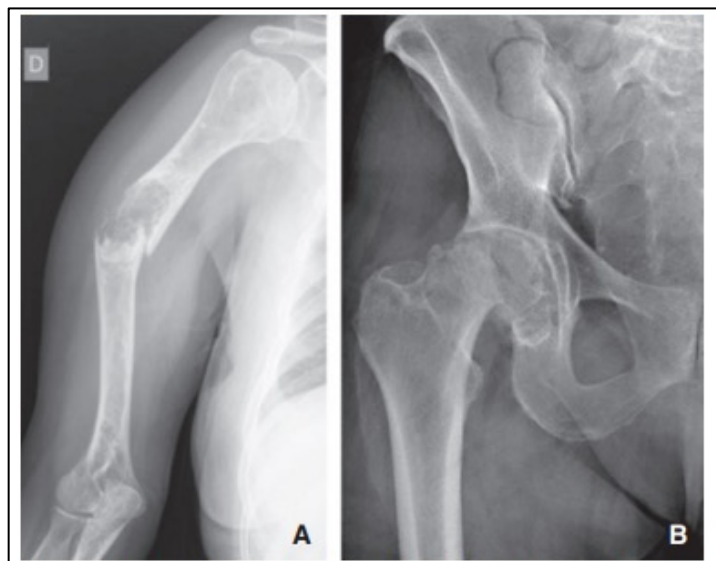


Figura 2. Fractura patológica de la diáfisis humeral derecha en una metástasis lítica excentrica de un cáncer de mama (A, B)

Fuente. Felden et al (6).

- **Radiografías:** Las radiografías que se realizan sistemáticamente ante cualquier fractura son las que orientan en la mayoría de los casos hacia el carácter patológico de ésta (6).

Estrategia de biopsia cuando se descubre una fractura patológica

- En caso de cáncer conocido metastásico y de lesiones múltiples óseas y/o viscerales (metástasis óseas, mieloma, linfoma y otras hemopatías), la biopsia se puede realizar durante el tratamiento quirúrgico de la fractura patológica. En caso de tratamiento mediante enclavado centromedular, el análisis del pro-

ducto de fresado suele ser suficiente; en cambio, se puede realizar una biopsia directa del sitio si es preciso (6).

- En un paciente con un cáncer conocido o un antecedente de cáncer que presenta una fractura patológica en una lesión ósea única, sería un error grave atribuir esta lesión al cáncer primario conocido y tratarla como tal. En este caso, el diagnóstico patológico es necesario e indispensable, porque en el 20% de los casos la primera lesión ósea de un paciente con un cáncer conocido no se debe a este cáncer. En estos casos, la lesión debe biopsiarse antes del tratamiento de la fractura (6).

- Cuando se produce una fractura patológica en una lesión ósea única sin antecedente conocido de cáncer, es necesario realizar una biopsia antes del tratamiento de la fractura. En la mayoría de los casos, se encuentra la metástasis de un cáncer, que se diagnostica median-

te un estudio más exhaustivo; en pocas ocasiones, se trata de un tumor óseo primario; por último, en un poco menos del 4-10% de los casos, se confirma el carácter metastásico de la lesión, pero no se identifica ningún cáncer primario (6).

Tratamiento de fracturas patológicas

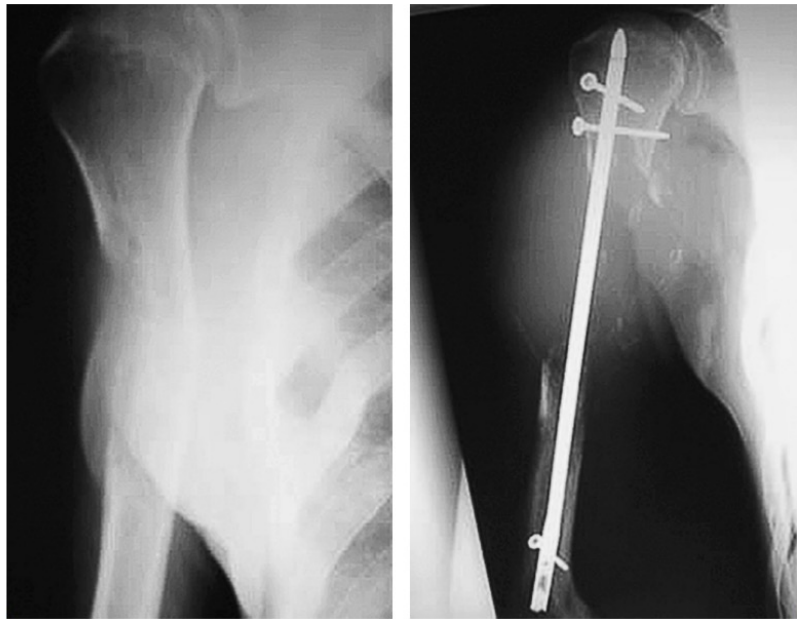


Figura 3. Metástasis de carcinoma de pulmón en el húmero, tratada mediante clavo en cerrojado. La progresión de la lesión implica el riesgo de fallo del montaje. (A) Imagen de la lesión antes de la cirugía. (B) Radiografía tras la intervención

Fuente. Alcalá-Santaella Oria de Rueda (14).

Los objetivos del tratamiento de las fracturas patológicas son:

1. Aliviar el dolor.
2. Mejorar la función y permitir la deambulación.
3. Facilitar los cuidados de enfermería y el manejo físico de los pacientes.
4. Mejorar su bienestar psicológico (14).

Son objetivos con un enfoque completamente distinto al de la patología no neoplásica, ya que se trata de pacientes que no pueden tolerar múltiples procedimientos quirúrgicos, por lo que la estabilización de su fractura debe

ser inmediata y garantizar el mínimo de complicaciones posibles. Clásicamente la expectativa de vida de un paciente con una fractura patológica se estimaba en 7,9 meses. Hoy en día, entre los grupos más comunes de carcinomas metastásicos, más del 75% están vivos un año después de su fractura y la supervivencia media global ronda los 21 meses, a lo cual contribuye en gran medida el tratamiento quirúrgico de sus lesiones (14).

En el tratamiento de las metástasis óseas, ya sean sintomáticas o asintomáticas, los agentes farmacológicos modificadores óseos han logrado disminuir los eventos relacionados con el esqueleto (SER, por sus

siglas en ingles) en un 10 a 20%, efecto valioso dada la gran morbilidad y deterioro de calidad de vida derivada de estos eventos³⁻⁵. Más aún, la reducción de SRE en pacientes oncológicos, sobre todo en adultos mayores, se ha traducido en un beneficio en supervivencia, determinado fundamentalmente por una disminución de la morbilidad inducida por fractura en hueso patológico. La radioterapia es una herramienta de tratamiento en metástasis óseas, tanto con intención paliativa antiálgica en pacientes que ya presentan síntomas, así como tam-

bién para disminuir la probabilidad de ocurrencia de SRE, en pacientes asintomáticos. La radioterapia paliativa ósea se puede utilizar en dosis única o en múltiples fracciones, para paliar los síntomas de las metástasis óseas de manera efectiva, con tasas de respuesta completa al dolor entre un 17-34%, respuesta parcial en torno a 49%, y con respuesta global de la sintomatología entre un 60-66%. Algunas metástasis pueden requerir un segundo tratamiento para el control de los síntomas, siendo la incidencia de retratamiento entre un 7,4-21,5%.

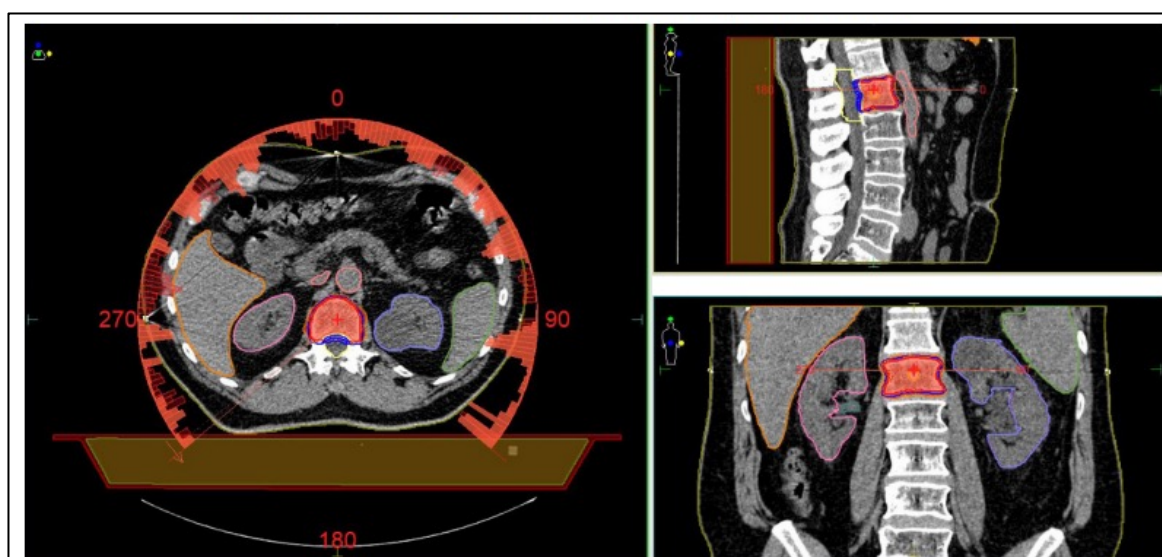


Figura 4. Distribución de dosis de radioterapia en metástasis

Fuente. Barrientos et al (15).

En general hay que adoptar la filosofía de que los pacientes que presentan una fractura patológica dolorosa deben ser intervenidos quirúrgicamente, aunque evidentemente la indicación tiene que ser individualizada, y no olvidarnos de que se trata, a menudo, de pacientes con malas condiciones generales. Las técnicas más empleadas son las sustituciones articulares protésicas, los enclavados endomedulares y los clavos-placa. Estos dos últimos pueden combinarse con la resección tumoral y la estabilización con cemento PMMA. En las siguientes secciones iremos viendo las

indicaciones de cada técnica según la topografía de la lesión (14).

El tratamiento quirúrgico en pacientes con metástasis óseas (MO) se indica cuando existe: buena condición del paciente y una expectativa de vida mayor de seis semanas; el cirujano debe estar convencido que el tratamiento quirúrgico va a ser mejor que el conservador; la calidad del hueso proximal y distal debe ser lo suficiente buena para el procedimiento y debe favorecer la rápida movilización del paciente. Las modalidades de tratamiento quirúrgico son: estabilización

de la fractura patológica, resección y estabilización; y artroplastia. El cemento quirúrgico es muy empleado para el llenado de las cavidades destruidas por el tumor, tiene actividad antineoplásica no solo por el efecto de la polimerización, sino también por los tóxicos directos de los monómeros a las células tumorales; y por el alto calor que produce. Sin embargo, existen complicaciones relacionadas con su uso como: muerte súbita por arritmias cardiacas, tromboembolismo pulmonar, infecciones tardías y fractura de los extremos de la cementación (16).

El uso de una artroplastía de sustitución en estos casos se prefiere debido a la alta tasa de no unión. Otra ventaja sobre la fijación interna es que permite la remoción del tumor del área afectada, minimizando el riesgo de la progresión. La artroplastía total se recomienda cuando existe afección acetabular. Otros autores la indican aun cuando el acetábulo esté radiológicamente sano y la esperanza de vida sea aproximadamente igual o mayor a un año, siempre asumiendo el riesgo de que tenga una tasa de luxación protésica superior a la de la hemiartróplastía. No existe un consenso entre el uso de vástagos cortos o largos; de manera general, si existe una lesión distal, debe usarse el vástago largo, ya que puede mitigar el riesgo de fracturas potenciales. Los componentes de las artroplastias deben ser cementados, ya que el hueso suele tratarse con radioterapia (17).

Abordaje multidisciplinario

Los tumores óseos primarios y los tumores metastásicos seleccionados deben ser evaluados y tratados por un equipo multidisciplinario de médicos con experiencia demostrada en el manejo de estos tumores. Son necesarias la vigilancia y el seguimiento a largo plazo al considerar el riesgo de recurrencia y las comorbilidades asociadas con la quimioterapia y la radioterapia (RT). Se recomienda un seguimiento de por vida para la vigilancia y el tratamiento de los efectos tardíos de la cirugía, la RT y la

quimioterapia en los sobrevivientes a largo plazo. Se debe entregar a los pacientes una prescripción de supervivencia para programar el seguimiento con un equipo multidisciplinario. Se deben discutir los problemas de fertilidad con los pacientes apropiados antes del inicio del tratamiento (11).

Además de traumatólogos, otros especialistas pueden ser necesarios dependiendo de la situación individual del paciente, como oncólogos (para tratar el cáncer primario), radiólogos (para realizar estudios de imagen) y fisioterapeutas (para ayudar en la rehabilitación). La comunicación y coordinación entre todos los miembros del equipo son fundamentales para garantizar un abordaje integral y personalizado. Esto incluye la participación activa del paciente en la toma de decisiones sobre su tratamiento (18).

Pronóstico

El pronóstico de los pacientes con EOM varía de manera considerable de un paciente a otro incluso si presentan el mismo tipo de tumor. Esta amplia diferenciación en la supervivencia entre estos pacientes es más marcada en el cáncer de próstata y mama, además de riñón y tiroides donde algunos pacientes llegan a sobrevivir 15 años o más después de diagnosticada las metástasis. De allí que el pronóstico de un paciente con EOM puede ser:

- **Favorable:** sitio primario del tumor por ejemplo: próstata, histología bien definida, largo periodo de recurrencia libre después del tratamiento primario (más de tres años); presencia de esclerosis en la radiografía cuando se diagnostica la primera metástasis y esclerosis en las lesiones líticas después de la terapia sistémica; lesión ósea solitaria en la gammagrafía o geográfica en la radiológica convencional; predominio de MO; bajos niveles de marcadores tumorales; afección por las metástasis de órganos no vitales; condición general buena, sin evidencias de anemia leucoeritroblastica o hipercalcemia (16).

- **No favorables:** sitio primario del tumor muy agresivo (pulmón, estómago), pobre diferenciación desde el punto de vista histológico, periodo de recurrencia libre corto después del tratamiento primario (menos de un año), ausencia de esclerosis en la radiografía cuando la primera metástasis es detectada y de esclerosis en las lesiones líticas después de la radioterapia; lesiones óseas múltiples en la gammagrafía y penetrantes en la radiografía; afección de varios sistemas por las metástasis; altos niveles de marcadores tumorales; presencia de metástasis en órganos vitales (cerebro, hígado, cordón espinal, peritoneo) y condición general pobre, presencia de anemia leucoeritroblástica, hipercalcemia, FP de huesos largos y compresión del cordón espinal (16).

Conclusión

A partir del análisis presentado del diagnóstico y tratamiento de las metástasis óseas y fracturas patológicas, se puede concluir que estas lesiones representan un desafío significativo en la práctica clínica debido a su potencial para revelar un tumor primario, su alta incidencia y las complicaciones asociadas. La mayoría de las metástasis óseas se presentan de manera multiforme, destacándose la columna vertebral y la pelvis como los sitios más comunes. El dolor, a menudo intenso y persistente, se erige como el síntoma más revelador, lo que subraya la importancia de una evaluación detallada ante la sospecha de metástasis.

El abordaje diagnóstico es multidimensional, combinando herramientas como la radiografía, tomografía computarizada, resonancia magnética y gammagrafía ósea. La biopsia desempeña un papel crucial, especialmente en casos de metástasis óseas reveladoras y en la evaluación de lesiones óseas únicas en pacientes con antecedentes de cáncer. La precisión de la biopsia es fundamental para evitar errores diagnósticos que podrían llevar a decisiones de tratamiento inapropiadas. Se destaca la necesidad de realizar la

biopsia en centros especializados, donde los equipos multidisciplinares pueden colaborar para asegurar un diagnóstico preciso y un tratamiento efectivo.

El tratamiento de las fracturas patológicas asociadas a metástasis óseas debe ser inmediato y personalizado, con el objetivo de aliviar el dolor y facilitar la movilidad del paciente. La cirugía, complementada con medidas como radioterapia y agentes modificadores óseos, puede mejorar significativamente la calidad de vida y la supervivencia. La atención interdisciplinaria es esencial para abordar las complejidades del tratamiento, incluyendo el manejo de los efectos secundarios asociados con la quimioterapia y radioterapia. Finalmente, el pronóstico de los pacientes con metástasis óseas varía ampliamente en función de múltiples factores, que incluyen el tipo de tumor primario, las características histológicas y la extensión de la enfermedad. Pacientes con tumores de mejor pronóstico, como los de próstata y mama, pueden experimentar una supervivencia considerablemente prolongada, mientras que aquellos con tumores más agresivos enfrentan desafíos significativos. Por tanto, es fundamental una evaluación y seguimiento continuos para optimizar los resultados terapéuticos y mejorar la calidad de vida de los pacientes afectados.

Bibliografía

- Valverde C, Arumí M, Morales-Barrera R, Ortíz-Velez C, Ros FJ, Díaz-Mejía NM, et al. Tratamiento médico de las metástasis óseas [Internet]. Available from: https://aula.campuspanamericana.com/_Cursos/Curso01417/Temario/Experto_Metastasis_Oseas/Tema 12.pdf
- Montoya CS, Mier LCG, Betancur AF, Rivera SAA. Metástasis óseas: Avances en el entendimiento y actualización del manejo farmacológico. *Rev Colomb Cancerol.* 2023;(27):301–12.
- Silva Rodríguez E V. Dificultades en el Diagnóstico de Metástasis Ósea en Un Caso con Fractura Patológica [Internet]. Universidad Técnica de Ambato; 2016. Available from: <https://repositorio.uta.edu.ec/server/api/core/bitstreams/79210cc6-d2ef-4ba7-8a3f-b1396bccf0e0/content>

- Aguilar Alcántara FJ. Metástasis ósea mediante gammagrafía ósea en pacientes atendidos en el INEN en el año 2017 [Internet]. Universidad Alas Peruanas; 2018. Available from: https://repositorio.uap.edu.pe/bitstream/handle/20.500.12990/3841/Tesis_metástasis_ósea_gammagrafía_ósea_pacientes_Instituto_Nacional_Enfermedades_Neoplásicas_INEN.pdf?sequence=1&isAllowed=y
- González RT, Lucio LN, Bretón JAM. Incidencia de fracturas patológicas por metástasis en fémur proximal en un hospital de concentración de una economía emergente. *Rev Colomb Ortop y Traumatol.* 2017;31(2):93–9.
- Felden A, Anract P, Tlemsani V, Scemama C, Biau D. Fracturas patológicas del adulto y del niño. *EMC-Aparato Locomot.* 2018;51(2):1–16.
- Capacho MMM, Mojica YMR. Rehabilitación del paciente con enfermedad ósea metastásica: Un desafío. *Rev Colomb Med Física y Rehabil.* 2016;26(1):95–108.
- Villalobos VU, Reyes RAE, Rodríguez SG. Atención de pacientes con Metástasis Óseas en rehabilitación. *Rev Clínica la Esc Med la Univ Costa Rica.* 2018;8(5):1–7.
- Majem M, Melo PG. Tratamiento médico de las metástasis óseas en cáncer de pulmón. *Revis en cáncer.* 2020;34(6):340–8.
- Stokes CM, Elsewaisy O, Pang G, Slavin JL, Schlicht SM, Choong PFM. Diagnostic accuracy of computed tomography-guided biopsy in pathological fractures. *ANZ J Surg [Internet].* 2017 Jul 17;87(7–8):600–4. Available from: <https://onlinelibrary.wiley.com/doi/10.1111/ans.13894>
- J. Sybil Biermann, MD; Douglas R. Adkins M, Mark Agulnik, MD; Robert S. Benjamin M, Brian Briggman, MD, PhD; James E. Butrynski M, David Cheong, MD; Warren Chow, MD; William T. Curry M, Deborah A. Frassica, MD; Frank J. Frassica M, Kenneth R. Hande, MD; Francis J. Hornicek, MD P, et al. Bone Cancer. *J Natl Compr Cancer Netw.* 2013;11(6).
- Datir A, Pechon P, Saifuddin A. Imaging-Guided Percutaneous Biopsy of Pathologic Fractures: A Retrospective Analysis of 129 Cases. *Am J Roentgenol [Internet].* 2009 Aug;193(2):504–8. Available from: <https://www.ajronline.org/doi/10.2214/AJR.08.1823>
- Verspoor FGM, Hannink G, Parry M, Jeys L, Stevenson JD. The Importance of Awaiting Biopsy Results in Solitary Pathological Proximal Femoral Fractures. *Ann Surg Oncol [Internet].* 2023 Nov 28;30(12):7882–91. Available from: <https://link.springer.com/10.1245/s10434-023-13931-4>
- Alcalá-Santaella Oria de Rueda R. Fracturas patológicas: introducción. *Rev Ortop Traumatol.* 2006;50(1):55–65.
- Barrientos R, Vargas L, Besa P. Radioterapia profiláctica para prevención de complicaciones en metástasis óseas de alto riesgo. *Rev Médica Clínica Las Condes [Internet].* 2024 Mar;35(2):125–8. Available from: <https://linkinghub.elsevier.com/retrieve/pii/S0716864024000233>
- Álvarez-López A, Soto-Carrasco SR, García-Lorenzo Y de la C. Metástasis óseas: enfoque ortopédico. *Rev Arch Médico Camagüey [Internet].* 2019 [cited 2025 Feb 10];23(1):144–54. Available from: http://scielo.sld.cu/scielo.php?script=sci_arttext&pid=S1025-02552019000100144&lng=es&nrn=iso&tlng=en
- Trujillo-González R, Nieto-Lucio L, Mendoza-Breton JA. Incidencia de fracturas patológicas por metástasis en el fémur proximal en un hospital de concentración. *Acta ortop mex.* 2016;30(4).
- Alsawair K, Alshehri AMR, Alshaya OMA, Alarjan AMR, Alruwaili SSB, Alrehaili MAM, et al. Interdisciplinary approaches in managing skeletal and visceral trauma: A comprehensive review. *Rev Iberoam Psicol del Ejerc y el Deport.* 2024;19(6):664–71.

CITAR ESTE ARTICULO:

Carrera Oñate, T. N., Morales Gómez, M. de los A., Bonilla Delgado, E. R., & Baquero Fraga, D. A. . (2025). Fracturas patológicas secundarias a metástasis óseas. *Abordaje multidisciplinario desde la traumatología y la patología* . RECIMUNDO, 9(1), 532–544. [https://doi.org/10.26820/recimundo/9.\(1\).enero.2025.532-544](https://doi.org/10.26820/recimundo/9.(1).enero.2025.532-544)



CREATIVE COMMONS RECONOCIMIENTO-NOCOMERCIAL-COMPARTIRIGUAL 4.0.