

**DOI:** 10.26820/recimundo/9.(1).enero.2025.681-691

**URL:** <https://recimundo.com/index.php/es/article/view/2538>

**EDITORIAL:** Saberes del Conocimiento

**REVISTA:** RECIMUNDO

**ISSN:** 2588-073X

**TIPO DE INVESTIGACIÓN:** Artículo de revisión

**CÓDIGO UNESCO:** 32 Ciencias Médicas

**PAGINAS:** 681-691






## Endometriosis en adolescentes: desafíos diagnósticos y terapéuticos desde la ginecología y pediatría

Endometriosis in adolescents: diagnostic and therapeutic challenges from gynecology and pediatrics

Endometriose em adolescentes: desafios diagnósticos e terapêuticos da ginecologia e da pediatria

**Daniela Alejandra Pazmiño Pazmiño<sup>1</sup>; Maria Gabriela Arevalo Peñafiel<sup>2</sup>; Lizbeth Estefanía Castro Pilco<sup>3</sup>**

**RECIBIDO:** 26/11/2024 **ACEPTADO:** 30/12/2024 **PUBLICADO:** 05/03/2025

1. Médica Cirujana; Médica General; Investigadora Independiente; Quito, Ecuador; [dana1aleja@gmail.com](mailto:dana1aleja@gmail.com);  <https://orcid.org/0009-0003-8345-1156>
2. Médica General; Investigadora Independiente; Cuenca, Ecuador; [gabrielaarevalo979@gmail.com](mailto:gabrielaarevalo979@gmail.com);  <https://orcid.org/0009-0005-3870-6206>
3. Médica General; Investigadora Independiente; Ambato, Ecuador; [lichac30@hotmail.com](mailto:lichac30@hotmail.com);  <https://orcid.org/0009-0008-3408-2178>

### CORRESPONDENCIA

Daniela Alejandra Pazmiño Pazmiño

[dana1aleja@gmail.com](mailto:dana1aleja@gmail.com)

Quito, Ecuador

## RESUMEN

La endometriosis en la adolescencia es una condición que afecta a muchas jóvenes y que, a menudo, es subdiagnosticada debido a la variedad y a la inespecificidad de sus síntomas. Es fundamental comprender esta condición para facilitar un diagnóstico temprano y un manejo adecuado. Se realizó una revisión bibliográfica exhaustiva para explorar los desafíos diagnósticos y terapéuticos de la endometriosis en adolescentes. Se consultaron bases de datos como PubMed, Scopus y Cochrane Library, utilizando términos clave como "endometriosis", "adolescentes", "diagnóstico", "tratamiento", "ginecología" y "pediatría". Se incluyeron estudios originales, revisiones sistemáticas, entre otros estudios, priorizando aquellos que abordaron la presentación clínica, las modalidades diagnósticas y las opciones terapéuticas específicas para la población adolescente. La endometriosis en adolescentes presenta desafíos significativos tanto en el diagnóstico como en el tratamiento. Los síntomas atípicos y la necesidad de descartar otras patologías complican el diagnóstico temprano, mientras que el tratamiento requiere un enfoque personalizado que considere la edad y las preferencias de la paciente. Es crucial aumentar la conciencia sobre esta enfermedad entre los profesionales de la salud, implementar un enfoque multidisciplinario y desarrollar guías de práctica clínica específicas para mejorar el manejo integral de la endometriosis en adolescentes.

**Palabras clave:** Endometriosis, Adolescentes, Diagnóstico, Tratamiento, Ginecología, Pediatría.

## ABSTRACT

Adolescent endometriosis is a condition that affects many young women and is often underdiagnosed due to the variety and nonspecificity of its symptoms. It is essential to understand this condition to facilitate early diagnosis and appropriate management. An exhaustive literature review was conducted to explore the diagnostic and therapeutic challenges of endometriosis in adolescents. Databases such as PubMed, Scopus, and the Cochrane Library were consulted, using keywords such as "endometriosis," "adolescents," "diagnosis," "treatment," "gynecology," and "pediatrics." Original studies, systematic reviews, and other relevant studies were included, prioritizing those that addressed the clinical presentation, diagnostic modalities, and specific therapeutic options for the adolescent population. Endometriosis in adolescents presents significant challenges in both diagnosis and treatment. Atypical symptoms and the need to rule out other pathologies complicate early diagnosis, while treatment requires a personalized approach that considers the patient's age and preferences. It is crucial to raise awareness about this disease among healthcare professionals, implement a multidisciplinary approach, and develop specific clinical practice guidelines to improve the comprehensive management of endometriosis in adolescents.

**Keywords:** Endometriosis, Adolescents, Diagnosis, Treatment, Gynecology, Pediatrics.

## RESUMO

A endometriose na adolescência é uma doença que afecta muitas mulheres jovens e que é frequentemente subdiagnosticada devido à variedade e inespecificidade dos seus sintomas. É essencial compreender esta doença para facilitar o diagnóstico precoce e o tratamento adequado. Foi efectuada uma revisão exaustiva da literatura para explorar os desafios diagnósticos e terapêuticos da endometriose em adolescentes. Foram consultadas bases de dados como a PubMed, a Scopus e a Biblioteca Cochrane, utilizando palavras-chave como "endometriose", "adolescentes", "diagnóstico", "tratamento", "ginecologia" e "pediatria". Foram incluídos estudos originais, revisões sistemáticas e outros estudos relevantes, dando prioridade aos que abordavam a apresentação clínica, as modalidades de diagnóstico e as opções terapêuticas específicas para a população adolescente. A endometriose em adolescentes apresenta desafios significativos tanto no diagnóstico quanto no tratamento. Os sintomas atípicos e a necessidade de excluir outras patologias dificultam o diagnóstico precoce, enquanto o tratamento requer uma abordagem personalizada que considere a idade e as preferências da paciente. É crucial sensibilizar os profissionais de saúde para esta doença, implementar uma abordagem multidisciplinar e desenvolver diretrizes de prática clínica específicas para melhorar a gestão abrangente da endometriose em adolescentes.

**Palavras-chave:** Endometriose, Adolescentes, Diagnóstico, Tratamento, Ginecologia, Pediatria.

## **Introducción**

La endometriosis es una condición ginecológica crónica que se caracteriza por la presencia de tejido endometrial fuera de la cavidad uterina, principalmente en la pelvis, lo que provoca una respuesta inflamatoria crónica. Esta enfermedad afecta a mujeres en edad reproductiva, incluyendo a un número significativo de adolescentes (1).

Existen diversas patologías ginecológicas que son documentadas frecuentemente, por lo que de igual manera existen patologías que no son comunes en ser divulgadas por la especialidad, este es el tema de la endometriosis, y en general esto no se debe a que no haya mujeres con esta enfermedad, sino que existen diversos factores para llegar a su diagnóstico, la forma subclínica de la enfermedad, la apariencia de la endometriosis en las adolescente puede diferir de las mujeres adultas, condiciones de dolor superpuestas, la mujeres normalizan el dolor durante el ciclo menstrual durante mucho tiempo o factores del propio médico, como limitada sospecha clínica, el inconveniente para realizar el examen confirmatorio, hallazgos incidentales quirúrgicos o laparoscópicos en mujeres que acuden por infertilidad u otro problema, estos factores conlleva a la dificultad en su diagnóstico y por ende sea una patología desconocida y poco valorada en nuestro medio (2).

Los primeros casos en adolescentes fueron descritos por Bullock y cols en 1973, quienes la identificaron por culdoscopia y laparoscopia. Posteriormente, Goldstein informó incidencia de 47%. Estudios similares fueron realizados por Chatman y Ward. Desde 1980 el algoritmo diagnóstico de las adolescentes con dolor pélvico crónico, dismenorrea severa y sangrado irregular ha incluido evaluación laparoscópica y destrucción de la endometriosis (3).

Las adolescentes con endometriosis frecuentemente presentan dismenorrea o algún tipo de dolor pélvico. Este último puede tener diferentes características: dolor cíclico y

acíclico combinados en diferentes períodos; dolor abdominal inespecífico o referido al tracto gastrointestinal o urinario, y dispareunia. La intensidad puede variar; muchas veces impide el desarrollo de las actividades cotidianas. Algunos estudios demuestran que un 60% de las adolescentes ha presentado algún grado de dismenorrea y 50% tuvo ausencia escolar por dolor pelviano intenso. La prevalencia de endometriosis en adolescentes con dismenorrea o dolor pélvico crónico es de 25% - 38,3% (4).

## **Metodología**

Se realizó una revisión bibliográfica exhaustiva para explorar los desafíos diagnósticos y terapéuticos de la endometriosis en adolescentes. Se consultaron bases de datos como PubMed, Scopus y Cochrane Library, utilizando términos clave como "endometriosis", "adolescentes", "diagnóstico", "tratamiento", "ginecología" y "pediatría". Se incluyeron estudios originales, revisiones sistemáticas, entre otros estudios, priorizando aquellos que abordaron la presentación clínica, las modalidades diagnósticas y las opciones terapéuticas específicas para la población adolescente.

## **Resultados**

### **Síntomas**

En mujeres adultas, la endometriosis se manifiesta más típicamente con dolores pélvicos cíclicos, mientras que, en pacientes adolescentes, el dolor puede ser tanto cíclico como acíclico. En edades reproductivas tempranas, los síntomas convencionalmente reportados de endometriosis, como la dismenorrea y la dispareunia, a menudo se complementan con síntomas abdominales, gastrointestinales y genitourinarios vagos menos típicos. Se ha demostrado que solo el 9.4% de las adolescentes experimentan los síntomas clásicos de dolor cíclico (5).

### **Diagnóstico**

Basándose en la fisiopatología, la dismenorrea se clasifica como dismenorrea primaria (dolor menstrual sin enfermedad orgánica)

o dismenorrea secundaria (dolor menstrual asociado con patología pélvica subyacente). Las pacientes adolescentes que reportan dismenorrea deben ser evaluadas tanto por causas ginecológicas como no ginecológicas de dolor pélvico crónico (DPC) (GRADO 1, recomendación fuerte). El origen no ginecológico del DPC está representado por enfermedades gastrointestinales, enfermedades del tracto urinario, síndromes musculoesqueléticos, hiper-

gesia visceral, problemas neurológicos y comorbilidad psiquiátrica, mientras que el DPC de origen ginecológico incluye endometriosis, adenomiosis, fibromas, síndrome de adherencias postoperatorias, enfermedad inflamatoria pélvica, masa ovárica, hematocolpos debido a anomalías müllerianas obstructivas, vulvodinia e hidrosálpinx. También es importante descartar un posible embarazo como causa de los síntomas (6).

**Tabla 1.** Estadificación en endometriosis

Estadio	Descripción	Puntos	Caracterización
1 Mínima	Pocos implantes pequeños, heridas o lesiones	1–5	Pocos implantes pequeños, heridas o lesiones
2 Leve	Más implantes, más profundos en el tejido, con/sin cicatrización	6–15	Más implantes, más profundos en el tejido, con/sin cicatrización
3 Moderada	Implantes profundos con pequeños quistes (quistes de chocolate) vistos en ambos ovarios; presencia de tejido cicatricial	16–40	Implantes profundos con pequeños quistes (quistes de chocolate) vistos en ambos ovarios; presencia de tejido cicatricial
4 Grave	Distribución generalizada con quistes más grandes en ambos ovarios; tejido cicatricial más grueso	>40	Distribución generalizada con quistes más grandes en ambos ovarios; tejido cicatricial más grueso

**Fuente:** Adaptado de Balun et al (7).

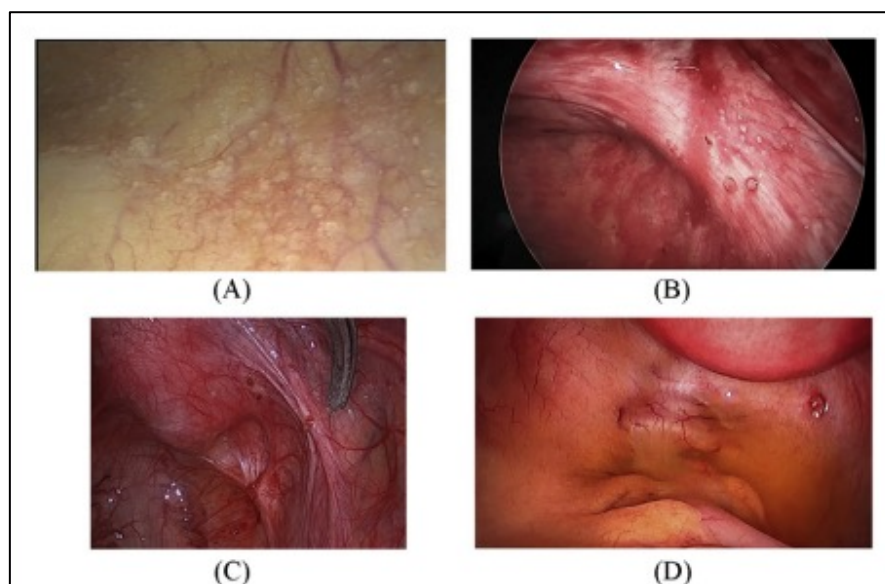
**Historia clínica:** El estudio de la paciente con dolor pelviano crónico comienza con un buen interrogatorio que haga énfasis en la duración y frecuencia de los síntomas, localización y severidad del dolor, situaciones que exacerban o mejoran el mismo, tratamientos previos y otros elementos de interés. El médico debe indagar respecto a si otros miembros de la familia tienen los mismos síntomas; la respuesta de la paciente a los estímulos dolorosos puede estar influenciada por sus observaciones de cómo otros integrantes de la familia responden al dolor. Esta adaptación al dolor es un fenómeno conocido de las enfermedades psicósomáticas. Un calendario sobre el dolor puede ser de gran

utilidad para obtener información; igualmente la paciente debería anotar sus menstruaciones para poder evaluar si la misma posee o no un comportamiento cíclico (8).

La historia clínica debe tener en cuenta los siguientes aspectos:

- **Ginecológico:** edad de la menarquia, inicio o no de la actividad sexual, exposición a las infecciones de transmisión sexual, irregularidades menstruales, antecedentes obstétricos.
- **Urológicos:** frecuencia miccional, disuria, hematuria. Gastrointestinal: alimentación, náuseas o vómitos, hábitos intestinales.

- **Psicosocial:** antecedentes de depresión, desórdenes alimentarios, uso o abuso de drogas; cantidad de días de ausentismo escolar; presencia o ausencia reciente de grandes cambios en su vida (8).



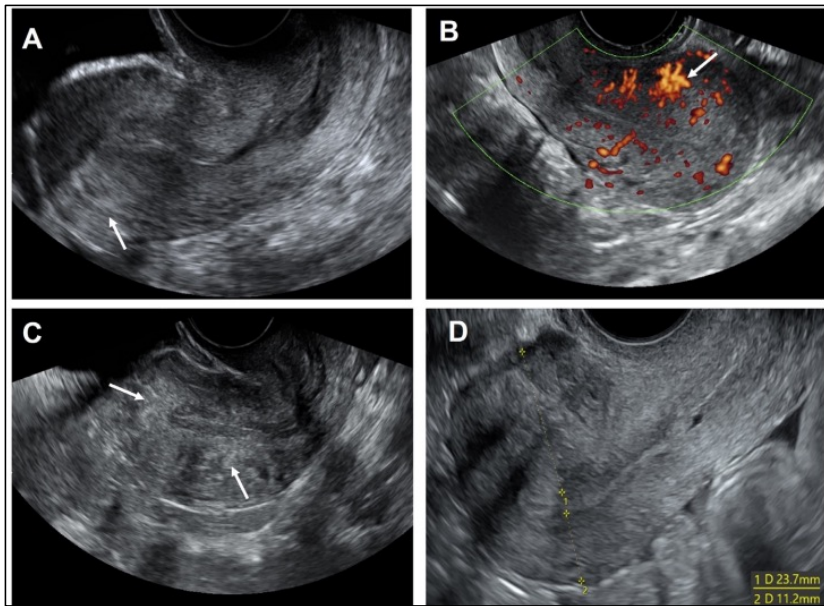
**Figura 1.** (A-D) lesiones claras de endometriosis

**Fuente.** Tyson et al (9).

**Examen físico:** El dolor pélvico crónico puede tener varios orígenes. Para detectar causas músculo esqueléticas, el médico debe examinar la postura para evidenciar una lordosis o una diferencia en la longitud de las piernas. La espalda debe palparse con la paciente sentada. Cuando la paciente está en posición supina, la flexión de la pierna y la cabeza y la extensión deben realizarse de conjunto con la palpación de la pared abdominal. El médico debe decirle a la paciente que señale el área de mayor dolor; típicamente, una adolescente cuyo dolor es psicossomático tendrá mayor dificultad en identificar una zona pequeña que origine el dolor. El examen de la pelvis debe focalizarse en posibles causas urológicas y ginecológicas. El médico debe palpar la uretra y la vejiga. El tacto bimanual debe realizarse para poder evaluar el útero y los anexos. El médico debe hacer un tacto rectal, especialmente cuando la adolescente es virgen o si se sospecha una causa gas-

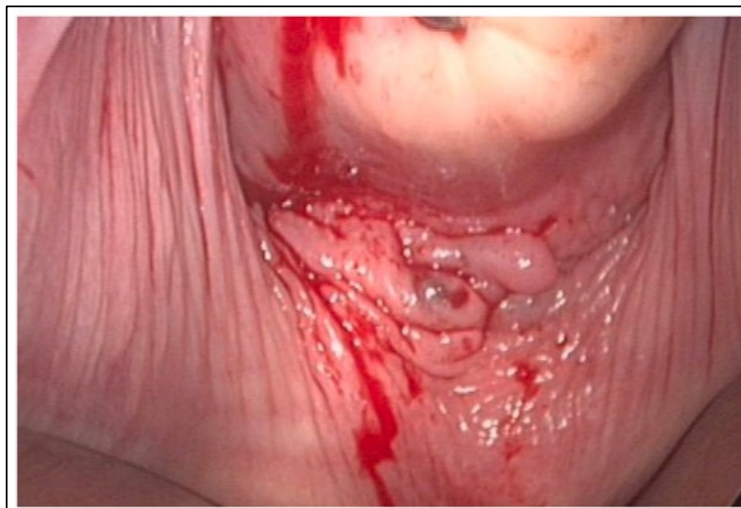trointestinal o endometriosis. La detección de un bolo fecal o de la ampolla rectal ocupada por heces fecales hace el diagnóstico de constipación (8).

### **Exámenes complementarios**



**Figura 2.** Imágenes de ultrasonido transvaginal de adenomiosis. (A) Islas miometriales hiperecogénicas (flecha) (característica directa). (B) Vascularización miometrial translesional (flecha) demostrada en la exploración Doppler color (característica indirecta). (C) Islas miometriales hiperecogénicas difusas (flechas) (característica directa). (D) Engrosamiento miometrial asimétrico, con el grosor de la pared miometrial anterior y posterior indicado por líneas amarillas punteadas (característica indirecta)

**Fuente.** Vannuccini et al (10).



**Figura 3.** Manchas azuladas de endometriosis en el fondo de saco vaginal posterior

**Fuente.** Dabi et al (11).

- Estos deben incluir un hemograma completo, análisis de orina con urocultivo y eritrosedimentación. En los casos de pacientes sexualmente activas se debe realizar una toma de muestra para estudio del extendido en fresco y cultivo de flujo vaginal y una subunidad beta de la hormona gonadotropina coriónica (HCG). Tomando en cuenta el interrogatorio y el examen físico, el médico puede llegar a pedir otros complementarios. Por ejemplo, un estudio radiográfico de abdomen es útil si se sospecha constipación. Otro elemento de vital importancia en la evaluación del dolor crónico es la ecografía pélvica, la cual resulta imprescindible en el caso de adolescentes que no han iniciado su vida sexual.
- La ecografía ya sea transabdominal, transvaginal o transrectal son estudios de gran utilidad y poco invasivos, sobre todo en pacientes con hallazgos anormales, confusos o poco precisos en el examen físico (8).

La resonancia magnética se puede utilizar para diagnosticar la endometriosis profunda y tiene una sensibilidad y especificidad (> 90%) similar a la ecografía transvaginal avanzada. Hallazgos:

- **Endometriosis pélvica:** Los hallazgos incluyen endometriomas, nódulos del tabique rectovaginal y nódulos vesicales. La ecografía transvaginal es preferida para la detección de lesiones de endometriosis infiltrante profunda del recto o tabique rectovaginal. Los endometriomas son generalmente fácilmente clasificables en la ecografía, pero también pueden ser vistos con resonancia magnética.
- **Endometriosis de la pared abdominal:** Se presenta como una masa hipoecóica, vascular y/o sólida en la ecografía. Los márgenes son irregulares, a menudo espiculados, y pueden parecer infiltrar tejidos adyacentes.

- **Endometriosis torácica:** puede ser diagnosticada por resonancia magnética en un 95% de los casos, durante la menstruación se puede detectar implantes diafragmáticos (12).

**Diagnóstico clínico presuntivo:** La combinación de síntomas, signos y hallazgos de imágenes puede utilizarse para realizar un diagnóstico presuntivo y no quirúrgico de la endometriosis. Este enfoque requiere que los médicos tengan habilidades significativas en el examen, la ecografía en pacientes con endometriosis (12).

**Diagnóstico quirúrgico definitivo:** La cirugía, que generalmente se realiza laparoscópicamente, permite tanto el diagnóstico como el tratamiento definitivo. La laparoscopia diagnóstica con confirmación histológica ha sido tradicionalmente considerada el estándar de oro para el diagnóstico de la endometriosis. Estudios realizados en adolescentes con endometriosis confirmada por laparoscopia han demostrado que todos los estadios de la endometriosis pueden estar presentes en esta población. Las indicaciones típicas para la laparoscopia diagnóstica son: evaluación de dolor severo u otros síntomas que limitan la función, dolor pélvico persistente que no responde a la terapia médica y tratamiento de anomalías anatómicas, como quistes ováricos sintomáticos, nódulos recto-vaginales o lesiones vesicales (12).

### **Factores de riesgo**

Existen muchos factores de riesgo asociados con la endometriosis en adolescentes, incluyendo factores genéticos, anatómicos y hormonales. Existe un vínculo genético con la endometriosis en adolescentes, similar a lo que se observa en pacientes adultas. Un estudio retrospectivo reciente encontró antecedentes familiares positivos en un tercio de los casos, con un familiar de primer grado afectado en un cuarto de los casos de adolescentes con endometriosis confirmada quirúrgicamente (7).

Las anomalías müllerianas obstructivas pueden llevar a un aumento de la menstruación retrógrada y se ha demostrado que aumentan el riesgo de endometriosis en adolescentes. Esto se ve respaldado por el hallazgo de la resolución espontánea de la endometriosis en pacientes adolescentes después de que la obstrucción se corrige quirúrgicamente (7).

Una edad temprana de la menarquia se asocia con un mayor riesgo de endometriosis debido a una mayor exposición al estrógeno y una mayor duración de la menstruación retrógrada. El inicio temprano de la dismenorrea y el dolor pélvico crónico (CPP, por sus siglas en inglés) en el momento de la menarquia aumenta la probabilidad de tener endometriosis. Se ha demostrado que un bajo IMC se correlaciona con un mayor riesgo de endometriosis (7).

## Manejo

### Manejo médico

El manejo médico de la endometriosis es el pilar principal de su tratamiento como elemento único o coadyuvante a la cirugía para el manejo del dolor y en algunos casos para evitar la recidiva posoperatoria de la enfermedad. Se estima que alrededor del 60-70% de las pacientes con endometriosis tendrán un buen control de su enfermedad con el tratamiento hormonal crónico. No hay evidencia de que un medicamento sea superior a otro para el tratamiento del dolor asociado con la endometriosis, por lo que se recomienda personalizar la terapéutica para cada paciente considerando variables como la disponibilidad, la eficacia, los efectos secundarios, la tolerabilidad, la adherencia y los costos. Según estas variables destacan:

- **Antiinflamatorios no esteroideos:** no existen estudios con suficiente fuerza estadística que apoyen su uso aislado como tratamiento del dolor ni para prevenir su recidiva, por lo que no se recomiendan más que para el manejo agudo de los síntomas (13).

- **Tratamiento hormonal:** es de elección en el manejo del dolor asociado a la endometriosis al actuar sobre los principales mecanismos descritos como causantes de este síntoma. El uso de anticonceptivos orales de progestina o combinados (AOC), vaginales, transdérmicos o inyectables, reduce la dismenorrea, la dispareunia y el dolor pélvico crónico, y mejora la calidad de vida de quienes los usan. El esquema de uso extendido o continuo pareciera ser más efectivo en el manejo del dolor pélvico. Debido a su bajo costo, buena tolerabilidad y escasos efectos adversos, la OT estableció a los AOC como terapia de primera línea, excepto en las pacientes con contraindicación al uso de estrógenos o riesgos cardiovasculares, en las que debe privilegiarse el uso de progestinas solas orales, inyectables o de larga duración. De igual manera, existe evidencia creciente que privilegia el uso de progestinas solas en pacientes con endometriosis profunda como método de primera línea. En cualquier caso, esta indicación está sujeta a la historia clínica de las pacientes y a los criterios de elegibilidad para el uso de anticonceptivos de la Organización Mundial de la Salud (13).

- **Análogos de la hormona liberadora de gonadotropinas:** son superiores al placebo, pero no a los anticonceptivos, en relación con el dolor. Por su costo, reacciones adversas y riesgo de osteoporosis, se recomiendan como terapia de segunda o tercera línea en mujeres que no responden al uso de tratamiento hormonal combinado o progestinas solas, restringiendo su uso a no más de 6-12 meses (13).

### Manejo quirúrgico



**Tabla 2.** Indicaciones de tratamiento quirúrgico en la endometriosis

- Fracaso de respuesta al tratamiento médico
- Insuficiente adherencia al tratamiento médico: paridad cumplida, reacciones adversas o contraindicaciones de manejo hormonal, creencias religiosas
- Enfermedad progresiva
- Diagnóstico diferencial con neoplasia
- Compromiso de órganos vecinos: tracto genitourinario, vías nerviosas, oclusión intestinal, etc.,
- Patología concomitante: miomas, hidrosalpinx, adenomiosis
- Deseos reproductivos

**Fuente:** Scarella-Chamy & Miranda-Mendoza (13).

El manejo actual de las pacientes con endometriosis restringe el abordaje quirúrgico a indicaciones limitadas, relegando prácticas como la laparoscopia diagnóstica a un segundo plano. La estrategia terapéutica actual se basa en una perspectiva de largo plazo como enfermedad crónica, cómo determinar el mejor momento para realizar la cirugía, que idealmente solo debería llevarse a cabo una vez durante todo el ciclo de la enfermedad. De igual manera, dadas sus conocidas ventajas, existe consenso en que el tratamiento quirúrgico debe realizarse mediante laparoscopia y en unidades especializadas de tipo multidisciplinario, conformadas por especialistas en cirugía ginecológica laparoscópica, urología y coloproctología, que tengan competencias avanzadas en el abordaje anatómico quirúrgico retroperitoneal laparoscópico. En aquellas pacientes con indicación de cirugía, la evaluación preoperatoria es fundamental para: a) la adecuada planificación preoperatoria y la eventual derivación; b) la consejería sobre los riesgos, beneficios y riesgos de recurrencia; c) las implicancias reproductivas, los costos económicos y las complicaciones asociadas, y d) la conformación de equipos mul-

tidisciplinarios. De acuerdo con el subtipo de endometriosis destaca:

- **Endometriosis peritoneal-superficial:** definida como aquella que infiltra menos de 5 mm las estructuras de la pelvis y puede ser manejada mediante ablación o escisión de la enfermedad, teniendo en cuenta que la resección de las lesiones permite el diagnóstico histopatológico y una significativa mejora en el control de los síntomas (13).
- **Endometriosis profunda infiltrante:** es aquella que infiltra el peritoneo en más de 5 mm y habitualmente compromete órganos pélvicos vecinos al útero, acompañándose de distorsión anatómica grave por las múltiples adherencias firmes generadas por la enfermedad. Esta cirugía es compleja y requiere competencias laparoscópicas avanzadas y la participación de equipos multidisciplinarios, ya que habitualmente el cirujano ginecológico requerirá procedimientos quirúrgicos complejos, como disección y resección de endometriosis retroperitoneal, ureterólisis uni- o bilateral, cistectomías parciales, resección ureteral (en conjunto con urología), apendicec-

tomías, afeitado intestinal o resección intestinal (en conjunto con coloproctología). El objetivo de la cirugía es la escisión de los implantes (citorreducción), balanceando radicalidad y funcionalidad de los órganos comprometidos (13).

- **Endometriosis ovárica:** es una forma de endometriosis localizada dentro del ovario. Su presencia es altamente indicadora de compromiso grave por endometriosis profunda y afectación de la reserva ovárica (13).

### Conclusión

La endometriosis en adolescentes presenta un desafío diagnóstico significativo debido a la variabilidad y atipicidad de sus síntomas. A diferencia de las mujeres adultas, donde el dolor pélvico cíclico es predominante, las adolescentes pueden experimentar dolor acíclico y síntomas vagos que involucran el abdomen, el sistema gastrointestinal y genitourinario. Esta presentación inespecífica dificulta el reconocimiento temprano de la enfermedad, lo que lleva a retrasos en el diagnóstico. Además, la necesidad de diferenciar la endometriosis de otras causas de dolor pélvico crónico, tanto ginecológicas como no ginecológicas, complica aún más el proceso diagnóstico. La falta de pruebas no invasivas específicas y la dificultad para detectar las lesiones iniciales mediante imágenes diagnósticas también contribuyen a los retrasos en el diagnóstico.

El manejo terapéutico de la endometriosis en adolescentes requiere un enfoque personalizado que considere las necesidades individuales de cada paciente. El tratamiento médico, que incluye terapia hormonal y analgésicos, es la piedra angular del manejo, pero la elección del fármaco y la vía de administración deben adaptarse a la edad, la gravedad de los síntomas y las preferencias de la adolescente. El tratamiento quirúrgico se reserva para casos seleccionados, como la falta de respuesta al tratamiento médico, la enfermedad progresiva o la presencia de complicaciones. La cirugía

laparoscópica, realizada por equipos multidisciplinarios en centros especializados, es el estándar de oro para el diagnóstico y tratamiento quirúrgico de la endometriosis.

Es fundamental aumentar la conciencia sobre la endometriosis en adolescentes entre los profesionales de la salud, incluyendo ginecólogos y pediatras. La educación sobre los síntomas atípicos, la optimización del uso de imágenes diagnósticas y la implementación de un enfoque multidisciplinario son estrategias clave para mejorar el diagnóstico temprano y el manejo integral de esta enfermedad. Se necesitan guías de práctica clínica específicas para la endometriosis en adolescentes, basadas en la evidencia científica más reciente, para estandarizar el diagnóstico y el tratamiento.

### Bibliografía

- Leon KMD, Ávila SAS. Diagnóstico y Tratamiento de la Endometriosis en Adolescentes. In: Fundamentos de Ginecología y Obstetricia. Quito, Ecuador: Cuevas Editores SAS; 2024.
- Ccecaño Bendezu MF. Perfil clínico epidemiológico de las pacientes con endometriosis diagnosticadas en el Hospital Regional de Ica, 2019 al 2023 [Internet]. UNIVERSIDAD NACIONAL "SAN LUIS GONZAGA"; 2024. Available from: <https://repositorio.unica.edu.pe/server/api/core/bitstreams/15117228-4ca8-4230-a0ce-c245c-c0705b6/content>
- Cuervo C, Toro C, Prieto C, Arango A. Endometriosis en la adolescencia: seis años de seguimiento en el Hospital General de Medellín. MedUNAB. 2007;10(1):33–7.
- Zuccardi L, Bou-Khair RM, Gryngarten M, Graziano G, Escobar de Lazzari ME. Endometriosis en la etapa infanto-juvenil: presentación de nueve casos en un hospital pediátrico. Arch Argent Pediatr. 2007;105(4):328–32.
- Khashchenko EP, Uvarova E V., Fatkhudinov TK, Chuprynin VD, Asaturova A V., Kulabukhova EA, et al. Endometriosis in Adolescents: Diagnostics, Clinical and Laparoscopic Features. J Clin Med [Internet]. 2023 Feb 20;12(4):1678. Available from: <https://www.mdpi.com/2077-0383/12/4/1678>

- Lazzeri L, Andersson KL, Angioni S, Arena A, Arena S, Bartiromo L, et al. How to Manage Endometriosis in Adolescence: The Endometriosis Treatment Italian Club Approach. *J Minim Invasive Gynecol* [Internet]. 2023 Aug;30(8):616–26. Available from: <https://linkinghub.elsevier.com/retrieve/pii/S1553465023001176>
- Balun J, Dominick K, Cabral MD, Taubel D. Endometriosis in adolescents: a narrative review. *Pediatr Med* [Internet]. 2019 Jul;2:33–33. Available from: <https://pm.amegroups.com/article/view/4940/html>
- Peláez Mendoza J. Recomendaciones en el manejo práctico de adolescentes que consultan por dolor pelviano crónico. *Rev Cuba Obstet y Ginecol* [Internet]. 2014 [cited 2025 Mar 4];40(2):233–45. Available from: [http://scielo.sld.cu/scielo.php?script=sci\\_arttext&pid=S0138-600X2014000200010&lng=es&nrm=iso&tlng=en](http://scielo.sld.cu/scielo.php?script=sci_arttext&pid=S0138-600X2014000200010&lng=es&nrm=iso&tlng=en)
- Tyson N, Shim J, Lee T, King CR, Einarsson J, Horinstein MD, et al. Surgical Considerations in the Management of Adolescent Endometriosis—An Expert Commentary. *J Minim Invasive Gynecol* [Internet]. 2024 May;31(5):378–86. Available from: <https://linkinghub.elsevier.com/retrieve/pii/S1553465024000451>
- Vannuccini S, Meleca C, Toscano F, Mertino P, Pamponi F, Fambrini M, et al. Adenomyosis diagnosis among adolescents and young women with dysmenorrhoea and heavy menstrual bleeding. *Reprod Biomed Online* [Internet]. 2024 May;48(5):103768. Available from: <https://linkinghub.elsevier.com/retrieve/pii/S1472648323008672>
- Dabi Y, Fauconnier A, Rousset-Jablonski C, Tavenet A, Pizzofferrato AC, Deffieux X. Do women with suspected endometriosis benefit from pelvic examination to improve diagnostic and management strategy? *J Gynecol Obstet Hum Reprod* [Internet]. 2024 Feb;53(2):102724. Available from: <https://linkinghub.elsevier.com/retrieve/pii/S2468784724000035>
- Yancha DEP, Yanchaliquin JLB, Sailema ALN, Pazmiño CAM, Acurio CJM. Diagnóstico y manejo de la endometriosis: una revisión actualizada. *Polo del Conoc.* 2024;9(4):117–37.
- Scarella-Chamy A, Miranda-Mendoza I. Evaluación clínica y manejo de la endometriosis: resumen de la Orientación Técnica MINSAL para el manejo de personas con endometriosis. *Rev Chil Obstet Ginecol* [Internet]. 2023 May 22;88(2). Available from: [https://www.rechog.com/frame\\_esp.php?id=145](https://www.rechog.com/frame_esp.php?id=145)

**CITAR ESTE ARTICULO:**

Pazmiño Pazmiño, D. A., Arevalo Peñafiel M. G., & Castro Pilco, L. E. . (2025). Endometriosis en adolescentes: desafíos diagnósticos y terapéuticos desde la ginecología y pediatría. *RECIMUNDO*, 9(1), 681–691. [https://doi.org/10.26820/recimundo/9.\(1\).enero.2025.681-691](https://doi.org/10.26820/recimundo/9.(1).enero.2025.681-691)

