

DOI: 10.26820/recimundo/4.(4).noviembre.2020.309-316

URL: <http://recimundo.com/index.php/es/article/view/955>

EDITORIAL: Saberes del Conocimiento

REVISTA: RECIMUNDO

ISSN: 2588-073X

TIPO DE INVESTIGACIÓN: Artículo de revisión

CÓDIGO UNESCO: Ciencias Médicas

PAGINAS: 309-316









Tratamiento quirúrgico a pacientes sometidos a cirugía por cáncer mamario

Surgical treatment of patients undergoing surgery for breast cancer

Tratamento cirúrgico de pacientes submetidos a cirurgia para o cancro da mama

María José Hidrovo Arteaga¹; Enrique Roy Avellan Venegas²; Victoria Katherine Serrano Mera³; Mayra Jessenia Reyes Mendoza⁴; Karla Alejandra Ramírez Medranda⁵; Jesús Germán Mendoza Salazar⁶

RECIBIDO: 10/07/2020 **ACEPTADO:** 02/09/2020 **PUBLICADO:** 10/11/2020

1. Médico Cirujana; Médico General en Funciones Hospitalaria; Hospital General Manta; Eurofish S.A; Manta, Ecuador; majito_87med@hotmail.com;  <https://orcid.org/0000-0001-9718-6339>
2. Médico Cirujano; Médico General en Funciones Hospitalarias en el Instituto Ecuatoriano de Seguridad Social; Gerente Propietario y Médico en Consultorios Santa Martha; Manta, Ecuador; royavellanvenegas@gmail.com;  <https://orcid.org/0000-0002-4572-1835>
3. Médico Cirujana; Hospital General Manta; Manta, Ecuador; vyb_88@hotmail.com;  <https://orcid.org/0000-0002-1591-2892>
4. Médico Cirujana; Hospital General Manta; Manta, Ecuador; mayra_jess@live.com;  <https://orcid.org/0000-0003-0904-2605>
5. Médico Cirujana; Hospital General Portoviejo; Portoviejo, Ecuador; alekar199222@hotmail.com;  <https://orcid.org/0000-0003-4184-1458>
6. Médico Cirujano; Investigador Independiente; Portoviejo, Ecuador; chango8554@hotmail.com;  <https://orcid.org/0000-0001-5039-3592>

CORRESPONDENCIA

María José Hidrovo Arteaga
majito_87med@hotmail.com

Manta, Ecuador

RESUMEN

El cáncer de mama es una de las enfermedades que más afectan a las mujeres, y que tiene una importante morbilidad, en los casos en donde es detectado a tiempo, se utilizan técnicas que no necesariamente deben incluir un procedimiento quirúrgico (quimioterapia y radioterapia). Pero independientemente de ello, la mejor técnica a utilizar la va a dar la localización del cáncer y lo avanzado que este. La metodología de la investigación, es una revisión bibliográfica, que se ha obtenido de ubicación por medios electrónicos de trabajos de investigación que se han publicado sobre el tema de estudio, y lo que se busca es generar una síntesis de todo lo recopilado, que pueda generar a futuro nuevas investigaciones. Las conclusiones generales a las que se ha podido llegar, es que existen muchas técnicas quirúrgicas para afrontar el cáncer mamario, dependiendo de que tan avanzado no o este. Las más severas son las mastectomías, encontrándose técnicas más conservadoras y no tan invasivas, sin embargo, las cirugías oncológicas han estado ganando terreno por que han logrado preservar las glándulas mamarias.

Palabras clave: Mastectomías, Técnica, Cáncer, Mamario, Glándula.

ABSTRACT

Breast cancer is one of the diseases that most affect women, and that has significant morbidity, in cases where it is detected early, techniques are used that do not necessarily include a surgical procedure (chemotherapy and radiotherapy). But regardless, the best technique to use is the location of the cancer and how advanced it is. The research methodology is a bibliographic review, which has been obtained from the location by electronic means of research works that have been published on the subject of study, and what is sought is to generate a synthesis of everything collected, which can generate future research. The general conclusions that have been reached is that there are many surgical techniques to deal with breast cancer, depending on how advanced or not it is. The most severe are mastectomies, finding more conservative and not so invasive techniques, however oncological surgeries have been gaining ground because they have managed to preserve the mammary glands.

Keywords: Mastectomies, Technique, Cancer, Breast, Gland.

RESUMO

O cancro da mama é uma das doenças que mais afetam as mulheres, e que tem uma morbilidade significativa, nos casos em que é detectado precocemente, são utilizadas técnicas que não incluem necessariamente um procedimento cirúrgico (quimioterapia e radioterapia). Mas, independentemente disso, a melhor técnica a utilizar é a localização do cancro e o seu grau de avanço. A metodologia de investigação é uma revisão bibliográfica, que foi obtida a partir do local por meios electrónicos de trabalhos de investigação que foram publicados sobre o tema de estudo, e o que se procura é gerar uma síntese de tudo o que foi recolhido, o que pode gerar investigação futura. As conclusões gerais a que se chegou é que existem muitas técnicas cirúrgicas para lidar com o cancro da mama, dependendo do seu grau de avanço ou não. As mais severas são as mastectomias, encontrando técnicas mais conservadoras e não tão invasivas, contudo as cirurgias oncológicas têm vindo a ganhar terreno porque têm conseguido preservar as glândulas mamárias.

Palavras-chave: Mastectomias, Técnica, Cancro, Mama, Glândula Mamária..

Introducción

En la actualidad, el cáncer de mama ha presentado un aumento en su frecuencia hasta convertirse, desde el 2006, en la principal neoplasia de la mujer, tanto en el ámbito nacional como internacional, con un riesgo global de 12.08% durante toda la vida (una de cada ocho mujeres), con una recurrencia de 13,648 y una mortalidad en México de 5,133 defunciones en 2010, con una tasa de 10.1 defunciones por cada 100,000. De igual forma, existe un auge en su enfoque, en el que se consideran las implicaciones que tiene sobre la vida de la paciente o, más concretamente, en su calidad de vida (Medina Valencia, y otros, 2015, pág. 16).

Los momentos que pueden ser considerados como críticos en el transcurso de la enfermedad son el diagnóstico, la intervención quirúrgica y el inicio de la quimioterapia y la radioterapia. Sin embargo, existe otro momento estresante para las pacientes, y es el final del tratamiento, cuando tienen que volver a la vida normal (Medina Valencia, y otros, 2015, pág. 16).

El tratamiento del cáncer de mama ha tenido y sigue teniendo una evolución significativa y en los últimos tiempos, en particular, el manejo quirúrgico ha experimentado una transformación vertiginosa. Desde los reportes iniciales del Dr. Halsted hace más de 100 años (uno de los pioneros del manejo quirúrgico del cáncer de mama, quien inició con procedimientos radicales y ultraradicales), la cirugía mamaria ha virado a procedimientos cada vez más conservadores, lo cual fue demostrado perfectamente por el Dr. Veronesi con sus tradicionales estudios de Milan I y II. También en el clásico estudio NSABP-06, se demostró que procedimientos consistentes en la remoción quirúrgica completa del tumor con un margen de tejido sano y la posterior administración de radioterapia externa mostraban un control local de la enfermedad y supervivencia global sin diferencias estadísticamente significativas con la mastectomía radical modificada, ganado así popularidad la preservación del órgano (Colín, 2014).

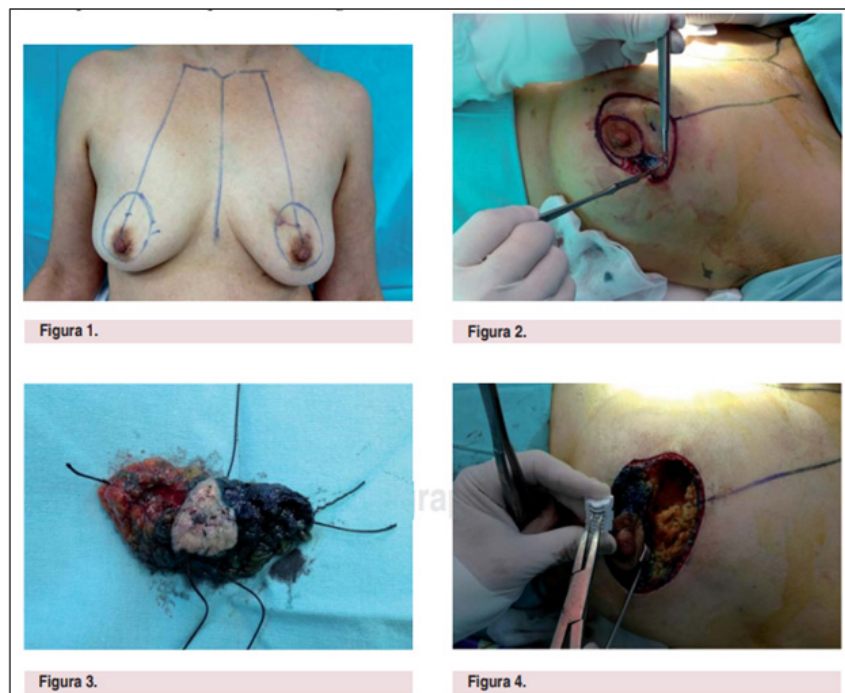


Figura 1. Procedimientos de extirpación de lesión tumoral

Fuente: (Colín, 2014)

Figura 1. Planeación y marcado (dibujo en la piel) del abordaje quirúrgico seleccionado, siempre con la paciente en bipedestación. Figura 2. Incisión cutánea según patrón seleccionado y desepitelización de la piel necesaria. Figura 3. Extirpación de la lesión tumoral con margen macroscópico idealmente de 1 cm, marcaje de los bordes quirúrgicos y envío a estudio patológico transoperatorio para asegurar un margen quirúrgico libre y evitar reintervenciones. Figura 4. Hemostasia exhaustiva y colocación de grapas metálicas en los cuatro puntos cardinales y lecho quirúrgico de la zona de la excisión, lo que facilita la administración del boost de radioterapia al lecho quirúrgico, ya que no siempre corresponde a las incisiones quirúrgicas realizadas

La cirugía en sus diversas modalidades, es el mejor de los tratamientos para las etapas tempranas del cáncer mamario. Como único tratamiento o asociado a la radioterapia los resultados en general han sido satisfactorios. La extirpación de los ganglios axilares en pacientes con carcinoma infiltrante de mama, es un procedimiento quirúrgico universalmente aceptado, dado que se considera que los ganglios linfáticos de la axila, constituyen un escalón en la progresión de la enfermedad. La linfadenectomía, además de la extirpación de toda la masa tumoral, representa asimismo una maniobra de estadificación de la misma (Herrera & Anaid, 2013).

La supervivencia de las enfermas de cáncer de mama a las que se practica tratamiento conservador, es similar a las que se someten a mastectomía en estadios tempranos. Autores cubanos revelan índices semejantes de supervivencia global a los 5 años, con intervalo libre de enfermedad hasta de un 98%. El tratamiento conservador tiene mejores resultados cosméticos, considerados como buenos o excelentes, hasta más del 82% de las pacientes a las cuales ha sido aplicado. La preservación de la mama es ya el mejor resultado cosmético y tiene

un positivo efecto psicológico que incide en su calidad de vida y con un mejor pronóstico para la mujer (Nápoles Izquierdo, García Novoa, Díaz Agüero, & Báez Pupo, 2009).

Metodología

La metodología de la investigación, es una revisión bibliográfica apoyada por medios electrónicos como fuente primaria de obtención de datos relevantes para la investigación y tema de estudio.

Resultados

Tabla 1. Tipos de tratamientos quirúrgicos de cáncer de mama

Tipo de tratamiento	Definición
Tipo de tratamiento	Su objetivo es extraer y estadificar la enfermedad. Se la llevada a cabo realizando mamografías a etapas preoperatorios y biopsia en caso de imágenes sospechosas ayudarnos con una RMN para estadificar el cáncer de mama

La cirugía primaria de la mama	Ablación del tejido mamario que incluye pezón y aureola con obtención de colgajos cutáneos y bien perfundidos para cierre directo o reconstrucción inmediata. Se recomienda en casos muy avanzados de la enfermedad sea por metástasis o por ciertos grupos genéticos que tienen mayor predisposición a las recidivas, aunque no es un criterio obligatorio para realizar mastectomía, pero nos lleva a analizar la opción terapéutica de realizarla.
Mastectomía	En esta realizamos la exceresis completa de la
Mastectomía radial de Halsted	mama y la piel adicional también retiramos pectoral mayor, pectoral menor y contenido linfo-graso axilar. Fue realizada mucho en la antigüedad, pero actualmente se la utiliza cuando los tumores son de gran tamaño y extensión y se lo complementa con tratamiento de quimioterapia, hormonoterapia o radioterapia neoadyuvante
Mastectomías radicales modificadas	Se realiza la exceresis de tejido mamario aureola y pezón más la grasa axilar de los niveles I y II de Berg
Mastectomía de Patey	Se saca el musculo pectoral menor para acceder con más facilidad al vértice axilar

Mastectomía Madden	En este tipo de cirugía conservamos ambos músculos pectorales
Mastectomía simple	Conocida como mastectomía total aquí únicamente se extrae el tejido mamario aureola y pezón y algo de piel dependiendo del proceso que queramos realizar posteriormente, si será cierre directo o reconstrucción inmediata. Esta cirugía es de elección en carcinoma ductal in situ extenso y en cirugía profiláctica
Mastectomía ahorradora de piel	Se extirpa tejido mamario incluyendo el pezón y la aureola y conservamos toda la piel para la reconstrucción inmediata, se está convirtiendo en una de las más utilizadas en la actualidad
Mastectomía subcutánea	Esta conservamos el pezón y la aureola, así como la piel, no se la considera como intervención oncológica por lo que se la considera en tumores no invasivos de bajo grado y nos permite un buen resultado estético posterior
Mastectomía con reconstrucción mamaria	Se puede realizar, en cualquier caso, pero el tratamiento neoadyuvante de radioterapia y quimioterapia puede no favorecer a este proceso.

Técnica de tumorectomía o cuadrantectomía	Es una combinación de la cirugía plástica y la oncológica que le permita al paciente tener un resultado cosmético aceptado y con un bajo riesgo de recidiva por lo general esta técnica nos lleva a la eliminación de 200 a 1000 gramos de tejido mamario sin causar deformación de la mama
La tumorectomía	Elimina por lo general entre 20 a 40 gramos de tejido mamario y las complicaciones cosméticas solo se ven cuando se extrae más de 80 gramos de tejido mamario
Cirugía de la axila ganglio centinela	Esta técnica de estadificar el cáncer en los primeros estadios permite en muchos evitar la linfadenectomía axilar. Se dice que es una técnica aceptada ya que estudios demuestran que es el primer lugar de drenaje del tumor
Linfadenectomía axilar	Aquí realizamos la extirpación del paquete linfoadiposo axilar; es más recomendada en los niveles I y II no es recomendada en los niveles III excepto en ganglios macroscópicos sospechosos

Fuente: (Rivadeneira Delgado, 2018). Elaboración Propia.

Tabla 2. Indicaciones de métodos quirúrgicos

Etapas	Descripción
Etapas clínicas I	Los estudios comparativos de supervivencia han mostrado resultados similares al emplearse la cirugía conservadora con disección radical de axila seguida de radioterapia postoperatoria, la cual se ha comparado con la mastectomía modificada de Patey; de tal manera que el primer procedimiento señalado es la mejor alternativa a considerar.
Etapas clínicas II	Donde por definición existen ganglios axilares metastásicos, es
Estadio clínico avanzado, etapa clínica III	imprescindible que el cirujano conozca su número y situación encontrando su principal aplicación en la mastectomía radical modificada de Patey, así como la cirugía conservadora con disección axilar dependiendo del tamaño tumoral
Etapas clínicas IV	Se trata en la mayor parte de tumores mayores de 5 cm de diámetro con metástasis ganglionares múltiples, que en el curso de su evolución han tenido la oportunidad de provocar micrometástasis extrarregionales ocultas a los métodos actuales de diagnóstico. Los diferentes protocolos de tratamiento de esta etapa, consideran el uso de quimioterapia como el primer paso, seguido de una evaluación que permita indicar radioterapia.

Etapas clínicas IV	Son definitivamente sistémicos en su iniciación y se les suman toda una gama de procedimientos locales, como la mastectomía simple y la radioterapia a sitios específicos como las lesiones óseas que provocan dolor e incapacidad.
---------------------------	---

Fuente: (Herrera & Anaid, 2013). Elaboración Propia.

Técnica de mamoplastia	Localización tumoral	Característica de la mama	Complicaciones típicas
Vertical de rama única	Unión de cuadrantes inferiores	Tamaño moderado Ptosis leve-moderada	Excepcionales
Vertical de doble rama	Cuadrantes inferiores	Tamaño moderado-grande Ptosis moderada	Necrosis del CAP Alteraciones de la sensibilidad del CAP
Vertical de pedículo inferior	Tumores laterales (R7-10) Tumores mediales (R2-4) Tumores interlínea de cuadrantes superiores	Tamaño moderado-grande Ptosis moderada-grande Movilización del CAP > 5 cm	Necrosis del CAP Alteraciones de la sensibilidad del CAP
De rotación inferior	Unión de cuadrantes internos Cuadrante inferointerno	Tamaño moderado Ptosis leve-moderada	Necrosis del colgajo mamario
Horizontal	Tumores del polo superior (R8-4)	Tamaño pequeño-moderado Ptosis leve-moderada	Excepcionales
Circular o Round block	Tumores cercanos al CAP	Tamaño moderado Ptosis leve-moderada	Excepcionales
Grisotti	Tumores centrales	Tamaño moderado-grande Ptosis leve-moderada	Excepcionales

Figura 2. Indicaciones de las principales técnicas oncoplásticas.

Fuente: (Colín, 2014)

Es importante mencionar que para fines de la planeación del abordaje quirúrgico, la mama es dividida esquemáticamente en siete segmentos, los cuales presentan un reto diferente: por ejemplo, los segmentos más difíciles de tratar son aquellos de la porción medial de la mama (segmentos VI y VII), ya que son los que poseen una menor cantidad de tejido mamario (Colín, 2014).

Conclusiones

La mejor técnica quirúrgica para afrontar el cáncer mamario, va a depender de que tan avanzado o en qué etapa este el cáncer, ya que existen las técnicas conservadoras

y las más extremas que involucran mastectomías severas. Las cirugías oncoplásticas han estado ganando amplio terreno en el manejo quirúrgico del cáncer de mama, ya que esta cirugía preserva la glándula mamaria, algo que no suele suceder en las mastectomías. De igual forma las mastectomías generan grandes depresiones en las mujeres, ya que estéticamente no tener un seno es síntoma de baja autoestima y rechazo a su cuerpo, sin embargo, la cirugía plástica ha sido eficaz para solucionar este problema.

Bibliografía

Alfonso, M. (03 de julio de 2018). Qué es un Digital Colón, S. P. (2014). La cirugía oncoplástica en cáncer de mama. *Revista Mexicana de Mastología*, 4(2), 45-51.

Herrera, A., & Anaid, B. (2013). Estudio comparativo de pacientes con cancer de mama, sometidas a mastectomia radical modificada versus manejo quirurgico basado en la tecnica de ganglio centinela, en el Hospital Edgardo Rebagliati Martins, periodo 2007-2012. Lima.

Medina Valencia, J. J., Ángeles Bueno, W., Delgado Vázquez, J., Lomelí Muñoz, J., Ojeda Babilonia, J., & Montes Velázquez, L. (2015). Calidad de vida de

las pacientes con cáncer de mama: cirugía radical versus cirugía conservadora. *Cirujano general*, 37(1-2), 15-24.

Nápoles Izquierdo, Y., García Novoa, W., Díaz Agüero, H., & Báez Pupo, M. (2009). Cirugía conservadora y radical en estadíos tempranos del cáncer de mama. *Revista Archivo Médico de Camagüey*, 13(3), 0-0.

Rivadeneira Delgado, A. J. (2018). Tratamiento quirurgico del cancer de mama y sus complicaciones en Hospital Abel Gilbert Ponton. Guayaquil.



CREATIVE COMMONS RECONOCIMIENTO-NOCOMERCIAL-COMPARTIRIGUAL 4.0.

CITAR ESTE ARTICULO:

Hidrovo Arteaga, M. J., Avellan Venegas, E. R., Serrano Mera, V. K., Reyes Mendoza, M. J., Ramírez Medranda, K. A., & Mendoza Salazar, J. G. (2020). Tratamiento quirúrgico a pacientes sometidos a cirugía por cáncer mamario. *RECIMUNDO*, 4(4), 309-316. [https://doi.org/10.26820/recimundo/4.\(4\).noviembre.2020.309-316](https://doi.org/10.26820/recimundo/4.(4).noviembre.2020.309-316)