

DOI: 10.26820/recimundo/6.(2).abr.2022.267-274

URL: <https://recimundo.com/index.php/es/article/view/1567>

EDITORIAL: Saberes del Conocimiento

REVISTA: RECIMUNDO

ISSN: 2588-073X

TIPO DE INVESTIGACIÓN: Artículo de revisión

CÓDIGO UNESCO: 32 Ciencias Médicas

PAGINAS: 267-274







Neumotórax, neumomediastino, neumopericardio y enfisema subcutáneo

Pneumothorax, pneumomediastinal, pneumopericardium and subcutaneous
emphysema

Pneumotórax, pneumomediastino, pneumopericárdio e enfisema subcutâneo

**Carlos Andrés Villao Navas¹; Donna Estefanía Rodríguez Lara²; Iliana Maria Cedeño Pincay³;
Diana Carolina Yuquilema Yambay⁴**

RECIBIDO: 25/01/2022 **ACEPTADO:** 15/02/2022 **PUBLICADO:** 01/04/2022

1. Médico; Investigador Independiente; Guayaquil, Ecuador; andnav007@gmail.com;  <https://orcid.org/0000-0002-2940-1225>
2. Médico General; Escuela Superior Politécnica de Chimborazo; Riobamba, Ecuador; donnaestefania.rl@gmail.com;  <https://orcid.org/0000-0002-3126-0097>
3. Médica Cirujana; Investigadora Independiente; Quito, Ecuador; ilianac_93@hotmail.com;  <https://orcid.org/0000-0002-2017-0459>
4. Magister en Seguridad y Salud Ocupacional; Médica; Universidad Católica de Cuenca; Cuenca, Ecuador; dianayuquilemay@gmail.com;  <https://orcid.org/0000-0003-0861-9775>

CORRESPONDENCIA

Carlos Andrés Villao Navas
andnav007@gmail.com

Guayaquil, Ecuador

RESUMEN

El colapso pulmonar está relacionado con la presencia de aire en la cavidad pleural ocasionando neumotórax, así mismo, se considera neumomediastino cuando se está en presencia de aire en la cavidad extraluminal dentro del espacio mediastino. El neumomediastino espontáneo no relacionado con ventilación mecánica es una complicación recientemente descrita de la neumonía por COVID-19, lo que se considera como una complicación importante con factores de riesgo predisponentes de acuerdo a la posible fisiopatología subyacente de este fenómeno. El diagnóstico de neumomediastino generalmente se basa en hallazgos físicos y radiografías simples. La monitorización cardiopulmonar estrecha es obligatoria para las complicaciones y condiciones acompañantes como la presencia de aire en la cavidad pericárdica o neumopericardio. La mayoría de los pacientes con neumomediastino espontáneo no complicado responden bien al oxígeno y al manejo conservador sin ningún tratamiento específico. Este tipo de afección se considera una complicación grave de la neumonía por COVID-19, de la que los médicos deben ser conscientes.

Palabras clave: Neumomediastino Espontáneo, Neumopericardio Espontáneo, Agudo síndrome de Dificultad Respiratoria, Síndrome Respiratorio Agudo Severo.

ABSTRACT

Lung collapse is related to the presence of air in the pleural cavity causing pneumothorax, likewise, pneumomediastinum is considered when there is air in the extraluminal cavity within the mediastinum space. Spontaneous pneumomediastinum not related to mechanical ventilation is a recently described complication of COVID-19 pneumonia, which is considered an important complication with predisposing risk factors according to the possible underlying pathophysiology of this phenomenon. The diagnosis of pneumomediastinum is usually based on physical findings and plain radiographs. Close cardiopulmonary monitoring is mandatory for complications and accompanying conditions such as the presence of air in the pericardial cavity or pneumopericardium. Most patients with uncomplicated spontaneous pneumomediastinum respond well to oxygen and conservative management without any specific treatment. This type of condition is considered a serious complication of COVID-19 pneumonia, which doctors should be aware of.

Keywords: Spontaneous Pneumomediastinum, Spontaneous Pneumopericardium, Acute Respiratory Distress Syndrome, Severe Acute Respiratory Syndrome.

RESUMO

O colapso pulmonar está relacionado com a presença de ar na cavidade pleural causando pneumotórax, da mesma forma, o pneumomediastino é considerado quando há ar na cavidade extraluminal dentro do espaço do mediastino. O pneumomediastino espontâneo não relacionado com a ventilação mecânica é uma complicação recentemente descrita da pneumonia COVID-19, que é considerada uma complicação importante com fatores de risco predisponentes de acordo com a possível fisiopatologia subjacente a este fenômeno. O diagnóstico do pneumomediastino é geralmente baseado em achados físicos e radiografias simples. A monitorização cardiopulmonar fechada é obrigatória para complicações e condições de acompanhamento, tais como a presença de ar na cavidade pericárdica ou pneumopericárdio. A maioria dos doentes com pneumomediastino espontâneo não complicado responde bem ao oxigênio e à gestão conservadora sem qualquer tratamento específico. Este tipo de condição é considerado uma complicação grave da pneumonia COVID-19, da qual os médicos devem estar cientes.

Palavras-chave: Pneumomediastino Espontâneo, Pneumopericárdio Espontâneo, Síndrome do Desconforto Respiratório Agudo, Síndrome Respiratório Agudo Severo.

Introducción

El neumomediastino, el neumopericardio, la neumatosis epidural y el enfisema subcutáneo son trastornos caracterizados por la presencia de aire libre o gas en los espacios relacionados. Por lo general, son condiciones autolimitadas a menos que el neumomediastino a tensión, el neumotórax a tensión, el taponamiento aéreo y la hernia cardíaca y la ruptura esofágica acompañen a estos trastornos benignos (Alvarez, Jadue, & Rojas, 2009). La combinación de neumomediastino con neumatosis epidural, neumopericardio y enfisema subcutáneo es una condición muy rara.

A medida que la pandemia de coronavirus de 2019 se desarrollaba a nivel mundial, se publicaron numerosos informes de complicaciones graves e inusuales de esta condición en pacientes infectados.

El síndrome de dificultad respiratoria aguda (SDRA) es una complicación importante y, en ocasiones, mortal que se observa en hasta el 41 % de los pacientes hospitalizados con COVID-19. También se observaron insuficiencia renal aguda, miocardiopatía y fenómenos tromboembólicos en pacientes con COVID-19 en diferentes grados y porcentajes (Gross, Moerer, Weber, Huber, & Scheithauer, 2020).

El neumopericardio puede ser una complicación ocasional del neumotórax y el neumomediastino y se define como “una acumulación de aire o gas en la cavidad pericárdica y fue descrito por primera vez por Bricheteau en 1844” (Gutiérrez & Careaga, 2017). Desde entonces, se han notificado muchos casos, principalmente debido a lesiones torácicas cerradas o penetrantes en adultos y debido al síndrome de dificultad respiratoria y ventilación mecánica con presión positiva en lactantes.

El neumomediastino suele asociarse con actividades que elevan la presión intratorácica. En estos casos, se piensa que las presiones intraalveolares excesivas condu-

cen a la ruptura de los alvéolos perivascu-
lares. Luego, el aire libre se disecciona desde los alvéolos rotos a lo largo de las vainas broncovasculares hacia el mediastino para producir un neumomediastino espontáneo. Esta secuencia de eventos se conoce como el “efecto Macklin”.

El gas mediastínico acumulado puede descomprimirse a lo largo de los planos fasciales cervicales hacia el tejido subcutáneo y producir enfisema subcutáneo. La neumatosis epidural ocurre cuando el aire libre pasa a través de los planos fasciales en el plexo braquial, las arterias axilares, los nervios intercostales o los agujeros intervertebrales (Wise, 2020).

La característica patognomónica del enfisema subcutáneo es la crepitación a la palpación. La presentación clínica del neumomediastino espontáneo, el neumopericardio y el enfisema subcutáneo es dolor torácico, disnea, signo de Hamman y crepitación a la palpación. El signo de Hamman es un sonido crujiente y áspero causado por el latido del corazón contra los tejidos llenos de aire, que se escucha durante la sístole cardíaca a menudo con una disminución de los sonidos cardíacos y es patognomónico de neumomediastino.

Metodología

El camino metodológico que caracteriza al presente artículo, se encuentra determinado por la presencia de argumentos de investigación caracterizados por ofrecer informaciones pertinentes al tema debidamente seleccionado, el mismo se apoya en las ideas dadas por lo citado por Ortiz y García (2018) para lograr eficiencia en una investigación es importante seleccionar el método que se convierte en una herramienta de recopilación de información determinada por momentos teóricos y prácticos”. (p. 65)

En consecuencia, para dar continuidad al proceso investigativo se hace necesario identificar el método analítico como pieza

fundamental que gira las acciones básicas encargadas de encaminar el hecho científico bajo una valoración precisa y coherente de los aspectos que identifican previamente el fenómeno en estudio. Tal como lo define Ortiz y García (2018) es aquel método que “consiste en la desmembración de un todo descomponiéndolo en sus elementos para observar las causas, naturaleza y efectos” (p.65). De allí, que su introducción en este artículo, hace posible desglosar el contenido temático en partes esenciales que al sumarse logran construir básicamente las apreciaciones generales que el autor considera pertinente.

Tipo de Investigación

Una vez seleccionado el método se hace necesario recurrir a la ubicación dentro del campo científico al artículo, lo que asegura su relación con los estudios documentales visto por Zambrano (2018) “como la recopilación de informaciones provenientes de materiales impresos, audiovisuales, tecnológicos entre otras, para expresar nuevas ideas acerca de un tema en particular” (p.33). Es decir, mediante este tipo de investigación, se puede replantear nuevas valoraciones referidas a un contenido en particular, que hace posible conjugar diferentes interpretaciones para finalmente complementar sus beneficios dentro de una teoría en particular.

Fuentes Documentales

La conducción de la dinámica científica amerita para ser viable a un proceso veraz, el complemento de aquellas fuentes documentales que le dan oportunidad de encontrar de forma precisa el respectivo dominio de un fenómeno de acuerdo con sus características especiales que le asignan un conocimiento enmarcado en una realidad previa. En tal sentido, Zambrano (2018) destaca que las fuentes documentales “es la suma de técnicas que permiten orientar el trabajo desde una perspectiva cotidiana para cumplir con los diferentes procedimientos mediante explicaciones” (p.35). Por

lo tanto, su aplicación en el estudio, permite asegurar con antelación, la revisión de diferentes documentos propios y relacionados con el tema, para luego elaborar su contenido que quedará como representación del fenómeno en estudio.

Técnicas para la Recolección de la Información

Con el fin de darle operatividad a la investigación, se busca primeramente plantear la definición de técnica dada por Zambrano (2018) “son los diferentes procedimientos para el aprovechamiento científico de los elementos de la naturaleza y sus derivados” (p.35). Según lo citado, permite interpretar que darle la respectiva complejidad al análisis que se busca del tema previo, se hace necesario adecuar las apreciaciones en función a los procedimientos que den cabida a un mayor aprovechamiento de los elementos presente en la naturaleza del tema seleccionado.

De este modo, durante la fase de recolección de la información, se llevaron a cabo acciones especiales que dieron cabida a incorporar las técnicas de fuentes de información definidas por Zambrano (2018) “como aquellas herramientas básicas para las investigaciones documentales que conllevan al uso óptimo y racional de los recursos documentales” (p.35). En consecuencia mediante su utilización, se puede organizar los diferentes contenidos disponibles en la web considerando que aquella herencia de la globalización permite acceder a mayor y mejor información a través de las herramientas tecnológicas. El motor de búsqueda ha sido herramientas académicas de la web que direccionan específicamente a archivos con validez y reconocimiento científico, descartando toda información no confirmada o sin las respectivas referencias bibliográficas.

Resultados

El neumomediastino y el neumopericardio secundarios “se asocian con mayor frecuen-

cia a traumatismo torácico, perforación esofágica, cirugía cardiotorácica o ventilación mecánica, SPM y SPP, sin embargo, son fenómenos menos comunes” (Vanzo & Bugin, 2013). “Durante el brote del síndrome respiratorio agudo severo (SARS) en 2002-2003, un estudio de Hong Kong informó una incidencia del 11,6% de SPM en pacientes infectados” (Chu, Leung, & Hui, 2004). Se desconoce la incidencia de SPM y SPP en pacientes con neumonía por COVID-19.

Se cree que la fisiopatología de la SPM en pacientes con SARS “está relacionada con el daño alveolar difuso (DAD) que conduce a una fuga de gas en el intersticio pulmonar que causa neumomediastino” (Korteweg, 2007). Este concepto está respaldado por

estudios post mortem en pulmones de SARS que revelan características extensas de lesión vascular y alveolar exudativa aguda.

Al igual que el virus del SARS, el nuevo virus COVID-19 causa ARDS en un porcentaje considerable de pacientes infectados, pero los mecanismos de lesión alveolar aún están bajo investigación. Sin embargo, “los informes de autopsias emergentes de pacientes con COVID-19 de Italia y los Estados Unidos revelaron que DAD parece ser también el patrón patológico predominante de lesión pulmonar en pacientes con COVID-19” (Barton, Duval, & Stroberg, 2020). A continuación se presenta una tomografía computarizada de tórax de paciente con neumopericardio y neumomediastino.

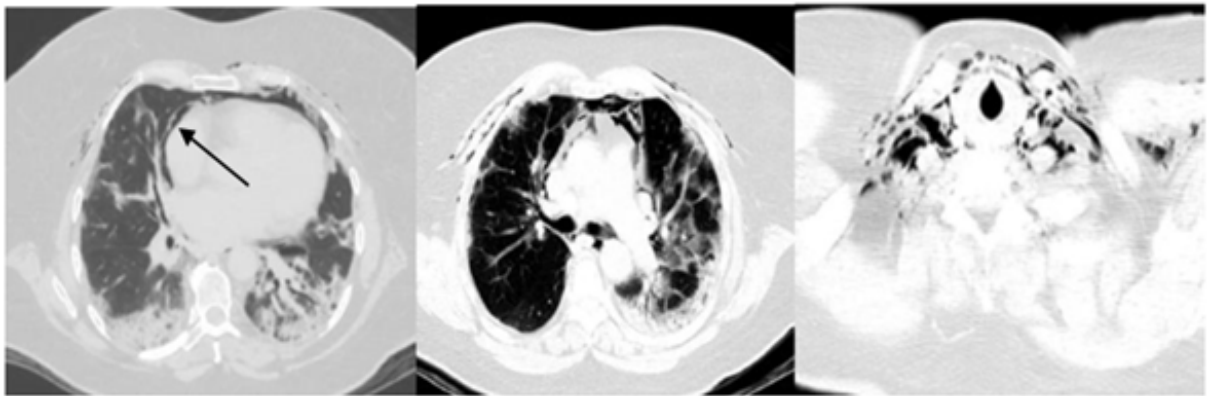


Figura 1. Tomografía computarizada de tórax sin contraste.

Fuente: (Barton, Duval, & Stroberg, 2020).

En la figura se observa neumopericardio izquierdo y neumomediastino extenso (medio) que se extiende a lo largo de los tejidos blandos de la pared torácica anterior y lateral, así como los tejidos blandos del cuello anterior (derecha).

El barotrauma pulmonar por ventilación mecánica, especialmente con presión positiva al final de la espiración (PEEP) alta, es un factor de riesgo bien conocido para el neumomediastino y el neumopericardio. “La alta presión intraalveolar hace que los alvéolos susceptibles se rompan, lo que permite que el aire se diseque a lo largo de las vainas vasculares Bronco hacia el mediastino” (Iyer, Joshi, & Ryu, 2009).

En ocasiones, la acumulación de presión en el mediastino hace que el aire se escape hacia el espacio pleural (neumotórax) o por debilidad del pericardio parietal (neumopericardio). El aire también puede viajar hacia la entrada torácica y hacia el tejido blando del cuello causando enfisema subcutáneo cérvico-facial (Vanzo & Bugin, 2013).

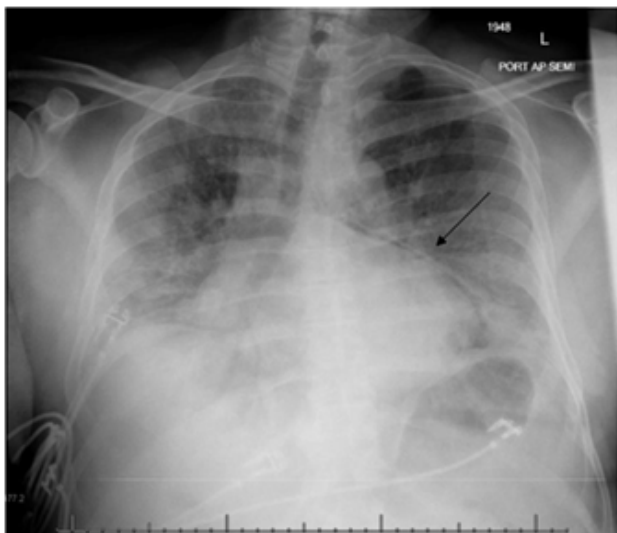

Figura 2. Radiografía de tórax frontal del paciente.

Fuente: (Vanzo & Bugin, 2013).

En la radiografía se observa el desarrollo de intervalo de neumomediastino espontáneo y posible neumopericardio.

La terapia de oxígeno con cánula nasal de alto flujo (HFNC) según sus siglas en inglés, es una forma relativamente nueva de ventilación utilizada en el tratamiento del ARDS. La HFNC generalmente proporciona PEEP más bajas que la ventilación mecánica y parte de esta presión se escapa al abrir la boca.

Unos pocos casos publicados describieron SPM en pacientes tratados con HFNC, incluido el de una mujer de 77 años con influenza A y enfermedad pulmonar intersticial y obstructiva crónica subyacente después de 4 días de HFNC a 60 L/min. También se observaron incidentes similares en la población pediátrica (Baudin & Gagnon, 2016).

La tos es una espiración forzada de aire que provoca una sobredistensión alveolar transitoria repentina y, en ocasiones, la rotura. Es un factor de riesgo bien conocido para el neumomediastino y el neumotórax. Los ataques de tos, que ejercen presión sobre los alvéolos ya dañados y debilitados por la neumonía por COVID-19, pueden contribuir directamente al desarrollo de neumomediastino.

Cuando se examinaron los datos del brote de COVID-19 de Wuhan, China, los pacientes obesos parecían tener una mayor gravedad de la enfermedad y mortalidad por todas las causas. “Estudios previos encontraron que la obesidad (IMC ≥ 30 kg/m²) es un riesgo independiente de edema pulmonar, DAD y hemosiderosis alveolocapilar” (Haque, Gadre, Taylor, & J., 2008). En conjunto, se puede postular que los pacientes obesos con COVID-19, que están en riesgo de DAD, también tienen un mayor riesgo de desarrollar SPM.

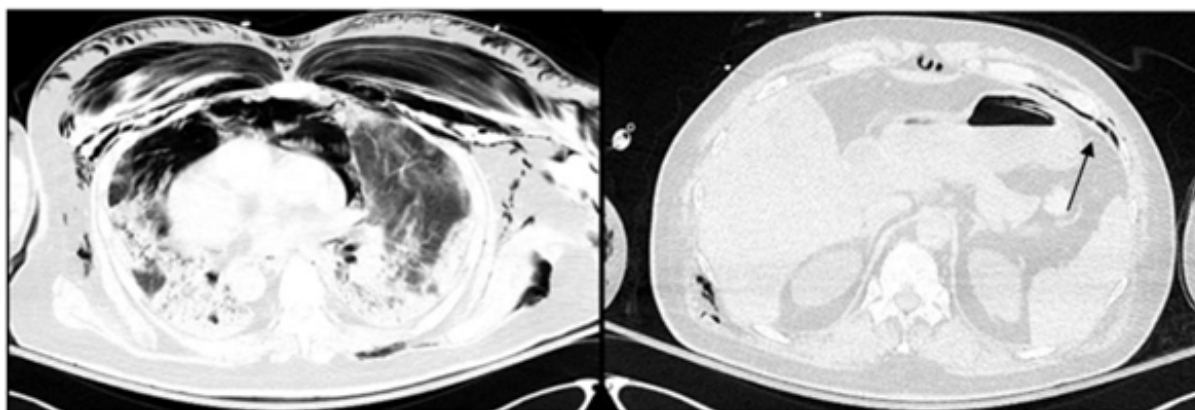


Figura 3. Tomografía computarizada del tórax sin contraste del paciente.

Fuente: (Haque, Gadre, Taylor, & J., 2008)

En la figura se observa, un gran neumomediastino y enfisema extenso de partes blandas que afecta el tórax anterior y posterior (izquierda) además de un pequeño neumoperitoneo en la parte anterior superior del abdomen (derecha)

Además de identificar las características del paciente como posibles factores de riesgo de SPM, la evaluación de laboratorio puede tener un valor predictivo. Los niveles de lactato deshidrogenasa (LDH) reflejan el nivel de muerte celular debido al daño de la membrana plasmática. “En el brote de SARS, la LDH máxima más alta se asoció con SPM (media de 863 U/L) en comparación con aquellos sin SPM (media de 583 U/L)” (Chu, Leung, & Hui, 2004). Si más estudios respaldan esta correlación, los niveles de LDH en tendencia pueden tener un valor pronóstico en pacientes con neumonía por COVID-19.

Los pacientes con SARS que desarrollaron SPM “también mostraron un retraso similar, con una media de $19,6 \pm 4,6$ días desde el inicio de los síntomas” (Chu, Leung, & Hui, 2004). Por lo tanto, los médicos deben considerar la SPM en el diagnóstico diferencial de dolor torácico pleurítico de nueva aparición o deterioro respiratorio inesperado después de 2 semanas de enfermedad en pacientes con COVID-19. Hay dificultades de diagnóstico notables relacionadas con SPM, especialmente en pacientes con COVID-19. “La radiotransparencia curvilínea que delimita el borde cardíaco es típica del neumomediastino en la CXR frontal. Sin embargo, esta vista solo puede identificar el 50% de los casos de neumomediastino” (Iyer, Joshi, & Ryu, 2009).

Una CXR lateral, donde se ve gas en el espacio retroesternal, es más sensible. Cuando el diagnóstico de neumomediastino sigue siendo incierto, la TC de tórax es la modalidad de elección. Tanto la radiografía de tórax lateral como la tomografía computarizada requieren la transferencia de pacientes hacia y desde la sala de radiología.

Cuando se aplican a pacientes con COVID-19, estos episodios de transporte intrahospitalario crean posibles incumplimientos en las medidas de control de infecciones, una decisión que debe sopesarse frente al riesgo de perder un diagnóstico de SPM.

Es prudente tener en cuenta que la presión significativamente elevada en la cavidad mediastínica (neumomediastino a tensión) y en el pericardio (neumopericardio a tensión) puede causar la compresión de estructuras intratorácicas que conducen a inestabilidades respiratorias y hemodinámicas rápidas, complicaciones que es más probable que ocurran con el uso de ventilación con presión positiva. En tales situaciones, se debe considerar seriamente una mediastinotomía con inserción de un catéter de drenaje.

Conclusión

Durante el desarrollo de la investigación se observó que el neumomediastino espontáneo es una rara condición que tiene signos y síntomas que pueden sugerir varias opciones diagnósticas, que van desde síntomas respiratorios generales a dolor precordial y enfisema subcutáneo. Con Respeto al neumopericardio, los descubrimientos clínicos incluyen timpanismo mediastínico, pulso paradójico, yugular distensión venosa o alteraciones percibidas durante auscultación, hallazgos que no siempre están presentes.

En este sentido, es necesario que si se tiene sospecha clínica se busque orientación diagnóstica para poder llegar a un tratamiento efectivo. Las pruebas por imagenología son fundamentales siendo la radiografía de tórax la prueba por excelencia. Sin embargo, en caso de pacientes muy avanzados y de alta sospecha clínica en necesario realizar una TC de torax

La evolución del neumomediastino es generalmente benigno y asociado con un buen pronóstico, pero teniendo en cuenta que es raro, es importante descartar otras patologías que puede desencadenar un resultado desfavorable en el paciente.

Bibliografía

- Alvarez, C., Jadue, A., & Rojas, F. (2009). Neumomediastino espontáneo (síndrome de Hamman): Una enfermedad benigna mal diagnosticada. *Revista médica de Chile*, 137(8), 1045-1050. Recuperado el 05 de Abril de 2022, de <http://dx.doi.org/10.4067/S0034-98872009000800007>
- Barton, L., Duval, E., & Stroberg, E. (2020). COVID-19 autopsies. *Am J Clin Pathol*, 153(6), 725-33.
- Baudin, F., & Gagnon, S. (2016). Modalities and complications associated with the use of high-flow nasal cannula: experience in a pediatric ICU. *Respir Care*, 61(10), 1305-10.
- Chu, C., Leung, Y., & Hui, J. (2004). Spontaneous pneumomediastinum in patients with severe acute respiratory syndrome. *Eur Respir J*, 802-4.
- Gross, O., Moerer, O., Weber, M., Huber, T., & Scheithauer, S. (2020). COVID-19-associated nephritis: early warning for disease severity and complications? *Lancet*, 395(10236), 87-88.
- Gutiérrez, A., & Careaga, G. (2017). Neumopericardio a tensión en trauma cerrado de tórax por efecto Macklin. Reporte de caso. *76(3)*, 511-518. Recuperado el 05 de Abril de 2022, de http://www.scielo.org.mx/scielo.php?script=sci_arttext&pid=S0028-37462017000300267
- Haque, A., Gadre, S., Taylor, & J. (2008). Pulmonary and cardiovascular complications of obesity: an autopsy of 76 obese subjects. *Arch Pathol Lab Med*, 9, 1397-404.
- Iyer, V., Joshi, A., & Ryu, J. (2009). Spontaneous pneumomediastinum: analysis of 62 consecutive adult patients. *Mayo Clin Proc*, 417-21.
- Korteweg, C. (2007). Pathology and pathogenesis of severe acute respiratory syndrome. *Am J Pathol*, 1136-47.
- Monksfield, P., Whiteside, O., Jaffé, S., Steventon, N., & Milford, C. (2005). Pneumomediastinum, an unusual complication of facial trauma. *Ear, Nose and Throat Journal*, 84(5), 298-301.
- Ortíz, F., & García, C. (2018). Metodología de la Investigación. México: Vergara.
- Vanzo, V., & Bugin, S. (2013). Pneumomediastinum and pneumopericardium in an 11-year-old rugby player: a case report. *J Athl Train*, 48(2), 277-81.
- Wise, R. (2020). Enfermedad pulmonar obstructiva crónica (EPOC). *Manual MSD*, 281-288. Recuperado el 05 de Abril de 2022, de <https://www.msmanuals.com/es/hogar/trastornos-del-pulm%C3%B3n-y-las-v%C3%ADas-respiratorias/enfermedad-pulmonar-obstructiva-cr%C3%B3nica-epoc/enfermedad-pulmonar-obstructiva-cr%C3%B3nica-epoc>
- Zambrano, P. (2018). Método Científico. México: Fondo Educativo Interamericano.

CITAR ESTE ARTICULO:

Villao Navas, C. A., Rodríguez Lara, D. E., Cedeño Pincay, I. M., & Yuquilema Yambay, D. C. (2022). Neumotórax, neumomediastino, neumopericardio y enfisema subcutáneo. *RECIMUNDO*, 6(2), 267-274. [https://doi.org/10.26820/recimundo/6.\(2\).abr.2022.267-274](https://doi.org/10.26820/recimundo/6.(2).abr.2022.267-274)



CREATIVE COMMONS RECONOCIMIENTO-NOCOMERCIAL-COMPARTIRIGUAL 4.0.