

**DOI:** 10.26820/recimundo/8.(1).ene.2024.400-408

**URL:** <https://recimundo.com/index.php/es/article/view/2198>

**EDITORIAL:** Saberes del Conocimiento

**REVISTA:** RECIMUNDO

**ISSN:** 2588-073X

**TIPO DE INVESTIGACIÓN:** Artículo de investigación

**CÓDIGO UNESCO:** 32 Ciencias Médicas

**PAGINAS:** 400-408







## Leucoplasia, importancia de un diagnóstico temprano

Leukoplakia: the importance of early diagnosis

Leucoplasia: a importância do diagnóstico precoce

**María Dolores Giler Álvarez<sup>1</sup>; Juan Pablo Erazo Cuadrado<sup>2</sup>; Jeannette Isabel Lozada Castro<sup>3</sup>;  
José Francisco Robles López<sup>4</sup>**

**RECIBIDO:** 10/01/2024 **ACEPTADO:** 15/02/2023 **PUBLICADO:** 28/05/2024

1. Odontóloga; Investigadora Independiente; Quito, Ecuador; mdga1895@gmail.com;  <https://orcid.org/0009-0008-4868-8744>
2. Médico; Investigador Independiente; Quito, Ecuador; sera1017@hotmail.com;  <https://orcid.org/0000-00033473-5497>
3. Médico; Investigadora Independiente; Quito, Ecuador; more.isa2511@outlook.com;  <https://orcid.org/0009-0004-7535-4855>
4. Médico; Investigador Independiente; Quito, Ecuador; pepepancho2803@gmail.com;  <https://orcid.org/0000-0002-5306-6113>

### CORRESPONDENCIA

**María Dolores Giler Álvarez**

mdga1895@gmail.com

**Guayaquil, Ecuador**

## RESUMEN

La leucoplasia es una lesión precancerosa en la mucosa oral que puede evolucionar hacia el carcinoma oral, destacando la importancia de un diagnóstico temprano. La metodología utilizada en este trabajo de investigación, fue una revisión bibliográfica que incluyó una búsqueda exhaustiva de artículos científicos en bases de datos académicas como PubMed, Scopus y Google Scholar. Se seleccionaron estudios que abordaron la prevalencia, diagnóstico, tratamiento y pronóstico de la leucoplasia oral. La literatura revisada revela que la identificación temprana de la leucoplasia permite detectar cambios celulares antes de que se transformen en malignos. Además, estudios han mostrado que intervenciones tempranas, tales como la eliminación de factores de riesgo, particularmente el consumo de tabaco y alcohol y la realización de tratamientos localizados, reducen considerablemente la tasa de progresión a cáncer.

**Palabras clave:** Leucoplasia, Lesión, Bucal, Carcinoma, Cáncer.

## ABSTRACT

Leukoplakia is a precancerous lesion in the oral mucosa that can evolve into oral carcinoma, highlighting the importance of early diagnosis. The methodology used in this research involved a comprehensive literature review, including an extensive search of scientific articles in academic databases such as PubMed, Scopus, and Google Scholar. Studies addressing the prevalence, diagnosis, treatment, and prognosis of oral leukoplakia were selected. The reviewed literature reveals that early identification of leukoplakia allows for the detection of cellular changes before they become malignant. Furthermore, studies have shown that early interventions, such as the elimination of risk factors—particularly tobacco and alcohol consumption—and localized treatments, significantly reduce the progression rate to cancer.

**Keywords:** Leukoplakia, Lesion, Oral, Carcinoma, Cancer.

## RESUMO

A leucoplasia é uma lesão pré-cancerosa da mucosa oral que pode evoluir para o carcinoma oral, o que realça a importância do diagnóstico precoce. A metodologia utilizada nesta investigação envolveu uma revisão exaustiva da literatura, incluindo uma pesquisa exaustiva de artigos científicos em bases de dados acadêmicas como a PubMed, Scopus e Google Scholar. Foram selecionados estudos que abordavam a prevalência, o diagnóstico, o tratamento e o prognóstico da leucoplasia oral. A literatura revista revela que a identificação precoce da leucoplasia permite a detecção de alterações celulares antes de estas se tornarem malignas. Além disso, os estudos demonstraram que as intervenções precoces, como a eliminação dos fatores de risco - nomeadamente o consumo de tabaco e álcool - e os tratamentos localizados, reduzem significativamente a taxa de progressão para cancro.

**Palavras-chave:** Leucoplasia, Lesão, Oral, Carcinoma, Cancro.

## Introducción

En 1978 la Organización Mundial de la Salud (OMS) definió una lesión precancerosa como un tejido con una morfología alterada que la hace más propensa a la progresión del cáncer. En 2005 la OMS reemplazó el término por desórdenes orales potencialmente malignos (DOPM), empleándolo así para describir todas aquellas alteraciones en la mucosa oral que anteceden a una lesión maligna; esto es, condiciones patológicas que implican, a la vez, un potencial de malignización y un indicador de riesgo de neoplasias malignas (1).

Existen lesiones de la mucosa bucal que se presentan como manchas o placas blancas con un incrementado riesgo de transformación en carcinoma de células escamosas de la mucosa bucal (CCEB). Estas lesiones blancas con potencialidad de transformarse en CCEB, pueden obedecer a diferentes diagnósticos clínicos. Entre ellos, la leucoplasia, el liquen plano en su variante queratótica, la leucoplasia proliferativa multifocal, etc. Si bien estas lesiones pueden presentarse con similitudes clínicas, desde el punto de vista etiológico, epidemiológico e histopatológico son entidades nosológicas con características propias (2).

La Leucoplasia Verrugosa Proliferativa (LVP) es una forma única de leucoplasia que posee un origen incierto o desconocido, un comportamiento biológico agresivo y resistente o refractario al tratamiento. Debido a su gran capacidad de recidiva y su alta tasa de transformación maligna, por lo general superior al 70%. Las lesiones comienzan como manchas blancas de crecimiento lento, persistente e irreversible, de presentación única o multifocal, las que con el transcurso del tiempo se hacen exofíticas (verrugosas) y van adquiriendo grados progresivos de displasia que concluyen con el desarrollo de un carcinoma epidermoide (3).

El tabaco es el factor de riesgo más relacionado a estos desórdenes potencialmente malignos (DPM). Sin embargo, en los últi-

mos años, el avance en el conocimiento y el incremento de la evidencia científica sobre estas lesiones, permitió establecer que la infección oral por Virus de Papiloma Humano (VPH) puede generar cambios displásicos en la mucosa bucal y, por ende, participar en la carcinogénesis bucal humana. El rol del VPH en la carcinogénesis de cáncer uterino y orofaríngeo es indiscutible. Sin embargo, existen muchas controversias en el posible vínculo de VPH, DPM y CCEB. Más aún, existe poca evidencia de co-infecciones oro-cervicales y riesgo de cáncer (4).

## Metodología

La metodología utilizada en este trabajo de investigación, fue una revisión bibliográfica que incluyó una búsqueda exhaustiva de artículos científicos en bases de datos académicas como PubMed, Scopus y Google Scholar. Se seleccionaron estudios que abordaron la prevalencia, diagnóstico, tratamiento y pronóstico de la leucoplasia oral. Los criterios de inclusión fueron estudios en inglés y español, investigaciones clínicas y revisiones sistemáticas. Se analizó la información recopilada para identificar tendencias, avances y lagunas en la investigación actual sobre la leucoplasia y se sintetizaron los hallazgos relevantes para resaltar la importancia de un diagnóstico precoz en la prevención del cáncer oral.

## Resultados

### Leucoplasia

La OMS define a la leucoplasia oral (LO) como una lesión precancerosa como un tejido de morfología alterada, más propenso a cancerizarse que el tejido equivalente de apariencia normal. Descrita por primera vez en 1887 por Schwimmer, como una placa blanca localizada en mucosas. En 1978 la WHO Collaborating Center for Oral Precancerous Lesions define a LO como toda placa blanca que no se desprende con el raspado y no se puede confundir clínica ni histológicamente con ninguna enfermedad conocida (5).

## Epidemiología

En el mundo su prevalencia oscila en 0.2% y el 24.8%. Se han examinado diferentes áreas del mundo como por ejemplo India con un 0.7% en un grupo de 203,249 personas (Gangdarhan y Paymaster), en EU un 0.2% en un grupo de 181,338 individuos (Kanpp). Esta discrepancia en los autores se debe a lo que cada autor considere clasificar como LO. La edad promedio de los pacientes es de 60 años (Axel) teniendo un rango de 55 y 64 años. Y en cuanto al sexo, se encuentra una relación de hasta el doble de casos en hombres que en mujeres (60% varones y 40% mujeres) (5).

## Etiología

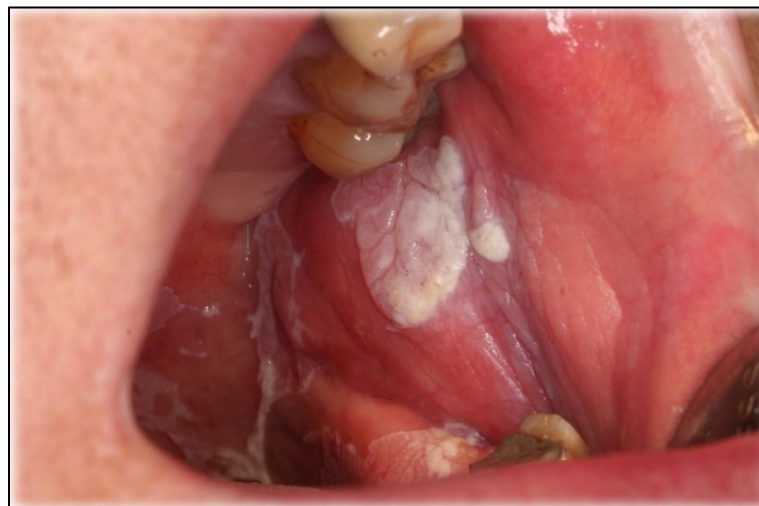Se estableció muchas clasificaciones en relación a la etiopatogenia, Van der Waal y colaboradores establecieron una nueva clasificación: las Leucoplasias asociadas al tabaco, y las idiopáticas. Sin embargo, hay autores que no están de acuerdo con esta clasifica-

ción ya que consideran que está fuera de la realidad. Esta clasificación hace énfasis en: tabaco, papilomavirus, hongos, productos químicos y factores culturales dietéticos (5).

## Características clínicas

**Sintomatología:** suele ser anodina, el paciente puede llegar sin referir alguna molestia relacionada con la lesión en un 82% de ocasiones ocurre esto. En ocasiones presentan molestias o específicas como escozor, o sensación de rugosidad, y tan solo un 25% de los pacientes descubren en el primer año la lesión. Localización: Bouquot y col encontraron mayor frecuencia en el borde del bermellón del labio (30,6%), la mucosa yugal (23,6%), las encías del área mandibular (19,5%), 42 lengua (9,1%) y suelo de boca (6,2%). Axel encuentra mayor frecuencia en comisuras labiales (85%), cuidas yugales (64,3%) y mucosa labial (3,7%) (5).

## Leucoplasia verrugosa proliferativa (LVP)



**Figura 1.** Leucoplasia verrugosa proliferativa (LVP)

**Fuente:** García Chías (6).

## Epidemiología

La epidemiología de la LVP ha sido estudiada por muchos autores. Hansen y col. informaron que la mayoría de las pacientes con

LVP en su estudio eran del sexo femenino en proporción 4:1, con edades comprendidas entre los 27 y los 74 años (media de edad 49 años). Silverman y Gorsky informaron hallazgos similares. La edad del pa-

ciente promedio ponderado fue 63,9 años (rango, 40-95 años) según Abadie, con un 66,9% de mujeres y un 34,78% fumadores (3,6,7). Aun así, no se encontró diferencia estadísticamente significativa entre sexos en relación con la progresión a cáncer (68,6% mujeres) y no progresión a cáncer (75% mujeres;  $P = 1,0$ ). En cuanto a la raza, no se ha demostrado que haya predilección racial (7). Las mujeres se ven más afectadas que los hombres, sobre todo después de los 60 años.

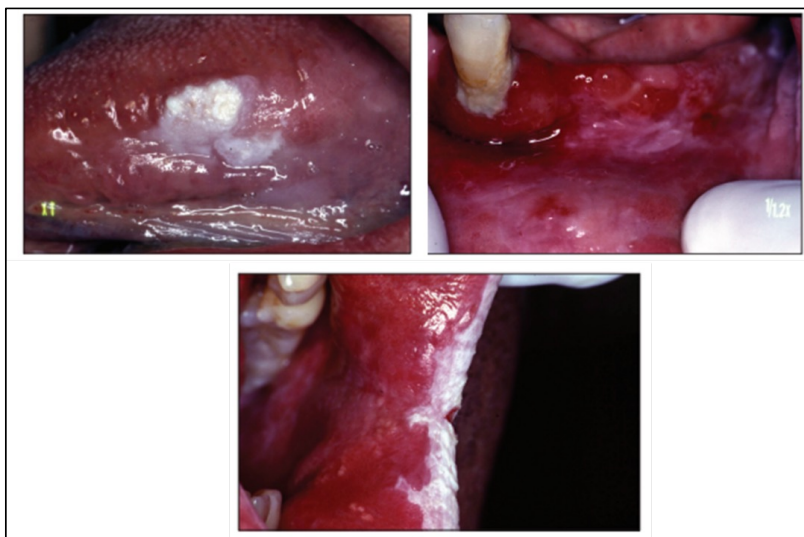
### Etiología

A pesar de los diversos intentos por asociarla a un factor determinado como el tabaco, virus Papiloma Humano (VPH), virus de Epstein-Barr, o con infecciones por *Candida*, aún no se ha podido detectar una relación válida con ninguno de ellos. Dentro de la clasificación de la OMS, la LVP es también considerada dentro de los desórdenes potencialmente malignos, que requiere un reconocimiento temprano, para tratar de evitar su transformación, siendo que la lesión es resistente a todo tratamiento. Desde 1985 hasta la fecha, la LVP se ha mantenido como una entidad nosológica propia y compleja. Su etiología aún sigue

siendo desconocida. Es de difícil diagnóstico, tanto clínico como histopatológico, ya que puede confundirse con una leucoplasia homogénea, leucoplasia verrugosa, eritroleucoplasia, carcinoma verrugoso, liquen plano, entre otras. No existe un consenso sobre criterios diagnóstico o protocolos de tratamiento aceptados, lo que hace difícil establecer comparaciones entre los diversos estudios publicados en la literatura (8).

En el diagnóstico de una leucoplasia hay que incluir datos etiológicos (tabaco u otro factor asociado o en su ausencia idiopática), datos clínicos (situación, número y tamaño) y datos histopatológicos (displasia o no). La leucoplasia es un desorden potencialmente maligno y su malignización va a depender de diferentes factores. Se consideran factores de malignización: largo tiempo de evolución, edad avanzada, sexo femenino, persistencia de factores etiológicos, localización en cara ventral de la lengua o suelo de boca, gran tamaño (>200mm), formas clínicas no homogéneas, presencia de síntomas, antecedentes de otras neoplasias, aneuploidía de ADN y hallazgo de displasia epitelial (9).

### Histopatología



**Figura 2.** Eritroleucoplasia (arriba derecha). Leucoplasia homogénea (arriba izquierda). Leucoplasia exofítica (abajo)

**Fuente:** Escribano-Bermejo & Bascones-Martínez (10).



Clínicamente se puede subdividir en:

- **Leucoplasia de tipo homogéneo:** lesiones predominantemente blancas, uniformes y de superficie lisa o arrugada. El riesgo de transformación maligna es relativamente bajo (9).
- **Leucoplasia de tipo no homogéneo:** conlleva mucho mayor riesgo de transformación maligna. Las variedades no homogéneas incluyen:
  - **Moteada:** mixta, blanca y roja, pero conservando predominantemente el color blanco. Se ha visto que tiene un gran riesgo de malignidad y se ha denominado eritroleucoplasia.
  - **Nodular:** crecimientos polipoides pequeños, excrescencias redondeadas rojas o blancas.
  - **Verrugosa:** aunque habitualmente tiene una apariencia blanca uniforme, su textura verrugosa es la característica que la distingue de la leucoplasia homogénea. Clínicamente no se puede diferenciar de un carcinoma verrugoso (9).
- **La leucoplasia verrugosa proliferativa (LVP)** se caracteriza por una presentación multifocal con leucoplasias simultáneas y múltiples cubriendo un área extensa de la cavidad oral. Es resistente al tratamiento y presenta una tasa elevada de transformación maligna. Es más prevalente entre las mujeres mayores y puede estar asociada o no al hábito tabáquico (9).

**Tabaco:** A diferencia de lo que ocurre con las leucoplasias tradicionales, donde el papel etiológico del tabaco está totalmente contrastado, existe controversia entre los diferentes autores acerca de la relación entre el consumo de tabaco y la LVP. En el primer estudio de casos llevado a cabo, un 62% de los pacientes presentaba hábito tabáquico (incluyéndose tanto fumadores activos como exfumadores). Estos datos se

asemejan a los presentados por Zakrzewska y colaboradores en 1996, con un 70% de los pacientes afectados por LVP con consumo de tabaco (cinco pacientes tabaco fumado y dos pacientes betel). Estudios posteriores muestran porcentajes de pacientes fumadores significativamente menores; solamente entre el 20 y 30% de los pacientes presentaban dicho hábito. Estas diferencias podrían deberse a las diferentes decisiones de incluir sólo fumadores activos en los estudios o de añadir los exfumadores. Por lo tanto, no se puede considerar el tabaco como factor de riesgo, ya que no se ha encontrado evidencia de que participe en la aparición o progresión de la LVP (6).

**Virus Papiloma Humano (VPH):** Se especula con la idea de que el virus papiloma humano podría influir en la transformación maligna de las lesiones de LVP. Numerosos autores han estudiado esta relación con resultados dispares. No se tiene certeza de cuál es el mecanismo a partir del cual el VPH contribuye al desarrollo del carcinoma de células escamosas (COCE) a partir de la LVP, aunque se especula con la posibilidad de que participe realizando mutaciones cromosómicas. El virus se adhiere a un receptor específico en la membrana queratinocítica para posteriormente introducirse en la célula mediante un proceso denominado endocitosis. Una vez el virus está dentro, el ADN viral utiliza el ADN de la célula para replicarse, además de crear determinadas proteínas, capaces de regular el ciclo celular y la capacidad mitótica de la célula. Las proteínas E6 y E7 son las más importantes en este aspecto; se unen e inactivan dos reguladores importantes del ciclo celular, la p53 y la proteína del retinoblastoma (Rb), respectivamente. La inactivación de la p53 podría provocar una inestabilidad cromosómica (6).

**Virus Epstein Barr (VEB):** Bagan y colaboradores analizaron en 2008 la posible implicación de este virus en una serie de lesiones de LVP. Tomaron muestras de 20 pacientes, analizándolas mediante PCR. 10

de los pacientes presentaban diagnóstico de LVP siguiendo los criterios de Hansen y cols, 6 de los cuales habían desarrollado COCE y los 4 restantes presentaban hiperqueratosis con diferentes grados de displasia, pero sin llegar a ser COCE (subgrupo 1). Otros 5 pacientes presentaban COCE sin ningún antecedente de LVP (subgrupo 2) y los 5 últimos fueron pacientes sanos, usados como grupo control. Los resultados

mostraron que se detectó el virus en un 60% de los pacientes del subgrupo 1, en 40% del subgrupo 2 y en el 0% del grupo control. Sin embargo, sigue sin existir evidencia de que el VEB influya en la etiología de forma directa, ya que es posible que sólo ocurra una sobreinfección en un epitelio debilitado por las múltiples alteraciones durante periodos de tiempo extensos (6).

**Diagnóstico**

**Tabla 1.** Criterios diagnósticos. Si cumple al menos una de las dos siguientes combinaciones: Tres criterios mayores (debiendo incluir el E) o dos criterios mayores (debiendo incluir el E) + dos criterios menores

Criterios mayores	Criterios menores
A. Una leucoplasia con compromiso de más de dos sitios diferentes de la cavidad oral, los cuales generalmente son la encía, proceso alveolar y paladar.	a. Leucoplasia oral que mida más de 3 cm, sumando todas las áreas afectadas.
B. Existencia de un área verrucosa.	b. El paciente debe ser de sexo femenino.
C. Las lesiones deben haberse engrosado o diseminado durante la evolución de la lesión.	c. El paciente (mujer y hombre) debe ser no fumador.
D. Debe existir una recurrencia previa de la lesión.	d. La evolución de la lesión debe ser mayor a 5 años.
E. Histopatológicamente puede corresponder a una hiperqueratosis simple, hiperplasia verrucosa, carcinoma verrucoso o carcinoma espinocelular, ya sea in situ o infiltrativo.	

**Fuente:** Altozano-Rodulfo & Sierra-Santos (11).

La interpretación del término leucoplasia es estrictamente clínica (sin connotaciones histológicas), y su diagnóstico se realiza respetando esta premisa, empezando por establecer una aproximación diagnóstica (diagnóstico provisional) basada en las características morfológicas de la lesión (lesión elemental, localización, extensión, sintomatología acompañante, etc.). El diagnóstico definitivo se obtendrá después de establecer unas pautas de comportamiento que conlleven la identificación y eliminación de los posibles factores etiológicos (traumáticos, micóticos, etc.), y en el control evolutivo de la lesión. En el caso de persistir ésta pasado un período de 2-4 semanas tras el cese de los posibles factores etiológicos se hará necesario el estudio histopatológico (10).

Las lesiones muy extensas requerirán la toma de varias muestras simultáneas, en las que se deberán incluir tanto áreas clínicamente sospechosas (áreas rojas, ulceradas, dolorosas o induradas) como aquellas de apariencia benigna, debido a que en ocasiones no hay correlación entre las alteraciones histológicas y la apariencia de benignidad clínica de la lesión. La técnica quirúrgica y la fijación de la muestra son fundamentales para asegurar una lectura microscópica óptima (10).

Generalmente el diagnóstico de la LVP se realiza siguiendo la definición de la patología dada por Hansen en 1985. Este autor expuso su mayor prevalencia en mujeres, con una edad media superior a los 60 años, con una

lesión inicial en forma de placa blanca aislada, que con el paso del tiempo aumentaba de extensión y cambiaba su aspecto, con una localización preferente en mucosa masticatoria, y con gran tendencia a la recidiva y a la malignización. Por tanto, existen una serie de características que se repiten en la mayoría de los casos, que son las utilizadas en las distintas series de casos para llevar al cabo el diagnóstico de LVP (10).

Ghazali y colaboradores establecieron en 2003 los siguientes criterios:

1. La lesión comienza como una leucoplasia homogénea sin displasia en el primer examen.
2. Con el tiempo, algunas áreas de leucoplasia se hacen verrugosas.
3. La enfermedad progresa hacia el desarrollo de múltiples lesiones aisladas o confluentes en una o en varias localizaciones.
4. Con el tiempo, la enfermedad va progresivamente avanzando a través de los distintos estadios histopatológicos señalados por Hansen y colaboradores en 1985.
5. Aparición de nuevas lesiones tras el tratamiento.
6. Tiempo de seguimiento no inferior a un año (6).

Hay que enfatizar en la importancia del examen periódico detallado clínico e histológico de este tipo de lesiones con el fin de detectar signos de malignidad precozmente, dado que la tasa de transformación maligna es alta e impredecible. Algunos estudios sugieren que más del 70-87 % de los pacientes con LVP desarrollarán carcinoma invasivo de células escamosas en un periodo de 5 años (mientras que la leucoplasia convencional tiene un rango de transformación maligna en torno al 0,13-17,5 %), e incluso afirman que el 50 % morirán por esta enfermedad. La aparición de ligera discoloración eritematosa y la textura granulosa

que sugerían erosión demostraron ser indicadores de malignidad más efectivos que los aspectos de induración o nodular (11).

### Diagnóstico diferencial

El diagnóstico diferencial debe realizarse con las siguientes entidades:

- Candidiasis oral.
- Liquen plano y lupus eritematoso.
- Lesiones traumáticas.
- Lesiones blancas hereditarias.
- Otras lesiones blancas (10).

### Tratamiento

Hasta la fecha, aún no existe un protocolo de tratamiento establecido para la LVP. Se han propuesto una gran variedad de intervenciones terapéuticas, incluyendo la cirugía, terapia con láser de dióxido de carbono, terapia fotodinámica, quimioterapia y radiación. Desafortunadamente, ninguno de estos tratamientos parece ser satisfactorio. Lo que está claro es que la intervención quirúrgica agresiva en la fase premaligna de la LVP no influye en el ratio de transformación maligna. Como tratamientos medicamentosos se han empleado las vitaminas A y E, el alfa tocoferol y la bleomicina tópica. En muchos casos se ha logrado un retroceso de la lesión, pero recidivan inmediatamente tras detener la medicación. Por lo tanto, dependiendo de las características lesionales se decidirá una u otra actitud, siendo una posibilidad resección quirúrgica si la lesión no es multifocal y abordable pese a la alta tasa de recidiva<sup>8</sup> o tratamiento conservador con vigilancia cada 3 meses (11).

### Conclusión

La leucoplasia es una lesión precancerosa que puede evolucionar hacia el carcinoma oral, lo que subraya la necesidad crítica de un diagnóstico temprano. La literatura revisada revela que la identificación temprana de la leucoplasia permite detectar cambios



celulares antes de que se transformen en malignos. Además, estudios han mostrado que intervenciones tempranas, tales como la eliminación de factores de riesgo, particularmente el consumo de tabaco y alcohol y la realización de tratamientos localizados, reducen considerablemente la tasa de progresión a cáncer. Asimismo, el seguimiento regular y sistemático de los pacientes con leucoplasia ha demostrado ser vital para detectar recidivas y nuevas áreas de displasia a tiempo, permitiendo intervenciones rápidas y efectivas. En última instancia, la implementación de programas de detección precoz y educación del paciente sobre los factores de riesgo y signos iniciales de leucoplasia puede mejorar significativamente los resultados clínicos, reducir la carga de la enfermedad y aumentar la supervivencia a largo plazo. Por lo tanto, es imperativo que tanto los profesionales de la salud como los sistemas de atención sanitaria prioricen estrategias de diagnóstico temprano y manejo proactivo de la leucoplasia para prevenir el desarrollo del cáncer oral y mejorar la calidad de vida de los pacientes.

## Bibliografía

- Castro JL, Gastelum DG, Cristóbal LE, González JC, Carrillo KT, López SR, et al. Lesiones potencialmente malignas de la cavidad bucal. *Cienc en la Front*. 2021;
- Galindez Costa MF, Gilligan GM. Leucoplasia Bucal asociada al Virus de Papiloma Humano; infección bipolar en paciente joven. *Rev Fac Cienc Med Cordoba* [Internet]. 2020 Dec 10;77(4):367–72. Available from: <https://revistas.unc.edu.ar/index.php/med/article/view/30733>
- Carrica VA, Gilligan GM, Caciva RC, Galindez Costa MF, Bachmeier E. Leucoplasia verrugosa proliferativa. Seguimiento de 9 años. In: Libro de Resúmenes [Internet]. Available from: [https://rdu.unc.edu.ar/bitstream/handle/11086/548263/Leucoplasia verrugosa proliferativa. Seguimiento de 9 años. pdf?sequence=3&isAllowed=y](https://rdu.unc.edu.ar/bitstream/handle/11086/548263/Leucoplasia%20verrugosa%20proliferativa.%20Seguimiento%20de%209%20a%C3%B1os.pdf?sequence=3&isAllowed=y)
- Costa MFG, Gilligan GM. Leucoplasia bucal asociada al virus de papiloma humano; infección bipolar en paciente joven. *Rev Fac Cienc Med Cordoba*. 2020;77(4):367–72.
- Sánchez M. Leucoplasia Verrugosa proliferativa asociada a VIH. Informe de un caso [Internet]. UNIVERSIDAD NACIONAL AUTÓNOMA DE MÉXICO; 2020. Available from: <https://ru.dgb.unam.mx/bitstream/20.500.14330/TES01000805524/3/0805524.pdf>
- García Chías B. Leucoplasia verrugosa proliferativa. Criterios diagnósticos. ¿Es posible un diagnóstico precoz? [Internet]. UNIVERSIDAD COMPLUTENSE DE MADRID; 2012. Available from: <https://docta.ucm.es/rest/api/core/bitstreams/af2b4639-39ba-4d79-a664-0c7afe12cf22/content>
- Rodríguez Guzmán CA. Aptitud terapéutica ante la leucoplasia verrucosa proliferativa oral [Internet]. Universidad de Sevilla; 2016. Available from: [https://idus.us.es/bitstream/handle/11441/62115/TFG CARLA RODRÍGUEZ.pdf?sequence=1&isAllowed=y](https://idus.us.es/bitstream/handle/11441/62115/TFG%20CARLA%20RODR%C3%99GUEZ.pdf?sequence=1&isAllowed=y)
- Leonardi N, Panico RL, Ferreyra R, Caciva R. Leucoplasia verrugosa proliferativa: reporte de un caso. *Rev Fac Odontol Univ Nac (Cordoba)*. 2020;13(1):47–52.
- Ortiz Peniche L, Madrid Bellio T. Determinación de desórdenes potencialmente malignos en pacientes que asiste a consulta odontológica en la facultad de odontología de la universidad de Cartagena [Internet]. UNIVERSIDAD DE CARTAGENA; 2021. Available from: [https://repositorio.unicartagena.edu.co/bitstream/handle/11227/12478/INFORME FINAL DETERMINACIÓN DE DESÓRDENES POTENCIALMENTE MALIGNOS EN PACIENTES QUE ASISTE A CONSULTA ODONTOLÓGICA EN LA F~1.pdf?sequence=1&isAllowed=y](https://repositorio.unicartagena.edu.co/bitstream/handle/11227/12478/INFORME%20FINAL%20DETERMINACI%C3%93N%20DE%20DES%C3%93RDENES%20POTENCIALMENTE%20MALIGNOS%20EN%20PACIENTES%20QUE%20ASISTE%20A%20CONSULTA%20ODONTOL%C3%93GICA%20EN%20LA%20F~1.pdf?sequence=1&isAllowed=y)
- Escribano-Bermejo M, Bascones-Martínez A. Leucoplasia oral: Conceptos actuales. *Av Odontostomatol*. 2009;25(2):83–97.
- Altozano-Rodulfo P, Sierra-Santos L. Lengua blanca: leucoplasia verrucosa proliferativa. *Rev Clínica Med Fam*. 2019;12(3):163–6.

## CITAR ESTE ARTICULO:

Giler Álvarez, M. D., Erazo Cuadrado, J. P., Lozada Castro, J. I., & Robles López, J. F. (2024). Leucoplasia, importancia de un diagnóstico temprano. *RECIMUNDO*, 8(1), 400-408. [https://doi.org/10.26820/recimundo/8.\(1\).ene.2024.400-408](https://doi.org/10.26820/recimundo/8.(1).ene.2024.400-408)



CREATIVE COMMONS RECONOCIMIENTO-NOCOMERCIAL-COMPARTIRIGUAL 4.0.