

DOI: 10.26820/recimundo/9.(1).enero.2025.200-209

URL: <https://recimundo.com/index.php/es/article/view/2492>

EDITORIAL: Saberes del Conocimiento

REVISTA: RECIMUNDO

ISSN: 2588-073X

TIPO DE INVESTIGACIÓN: Artículo de revisión

CÓDIGO UNESCO: 32 Ciencias Médicas

PAGINAS: 200-209







Lesiones deportivas: Uso de técnicas mínimamente invasivas en la reconstrucción ligamentaria

Sports injuries: Use of minimally invasive techniques in ligament reconstruction

Lesões desportivas: Utilização de técnicas minimamente invasivas na reconstrução de ligamentos

**David Enrique Acosta Cepeda¹; José David Camino Carrasco²; Diego Arath Torres Garrido³;
Paúl Alejandro Sánchez Rodríguez⁴**

RECIBIDO: 10/09/2024 **ACEPTADO:** 19/10/2024 **PUBLICADO:** 16/01/2025

1. Médico; Médico Residente en Cocamed Hospital Center; Puerto Francisco de Orellana, Ecuador; davidacozzz@gmail.com;  <https://orcid.org/0009-0008-3350-7111>
2. Médico Cirujano; Médico Rural en Puesto de Salud el Calvario; Tisaleo, Ecuador; pepecamino19996@gmail.com;  <https://orcid.org/0009-0001-2777-3471>
3. Médico General; Médico Rural en Puesto de Salud Tzalaron; Riobamba, Ecuador; datg2103@gmail.com;  <https://orcid.org/0009-0001-7416-453X>
4. Médico Cirujano; Investigador Independiente; Guayaquil, Ecuador; paul_sr10@hotmail.com;  <https://orcid.org/0009-0008-6128-1498>

CORRESPONDENCIA

David Enrique Acosta Cepeda
davidacozzz@gmail.com

Francisco de Orellana, Ecuador

RESUMEN

Las lesiones deportivas se encuentran asociadas a la práctica del deporte y pueden afectar su desarrollo habitual y el funcionamiento del área lesionada. Estas lesiones pueden ser causadas en músculos, hueso, cartílago, tendones, ligamentos, etc. La lesión de ligamento cruzado anterior (LCA) es la más frecuente en la rodilla y representa uno de los procedimientos en ortopedia deportiva realizados con mayor frecuencia. Cuando este ligamento se desgarrar, la cirugía de reconstrucción es la mejor opción en la restauración de la estabilidad y la funcionalidad de la rodilla. En consecuencia, el propósito de la presente investigación es plasmar algunas generalidades acerca de la reconstrucción del ligamento cruzado anterior y las principales técnicas mínimamente invasivas de esta intervención. La metodología empleada es una revisión bibliográfico – documental. El avance en las técnicas mínimamente invasivas en la reconstrucción del LCA ofrece una gran cantidad de ventajas que superan sus complicaciones, sobre todo, si se compara con la cirugía abierta, donde supera los beneficios. Entre las principales técnicas mínimamente invasivas en la reparación del LCA se encuentran: la reconstrucción mediante un doble haz, reconstrucción anatómica y la técnica convencional transtibial. La técnica de reconstrucción del ligamento cruzado anterior (LCA) all-inside también ha cobrado popularidad y se considera un avance en el tratamiento de esta lesión, proporcionando buenos resultados clínicos posoperatorios, con una supervivencia del injerto a mediano y largo plazo. A pesar de las mejoras aportadas por el uso de tecnologías de última generación y la mejora de las técnicas de reconstrucción ligamentaria de lesiones deportivas, resulta fundamental continuar estudiando e investigando esta área con un mayor seguimiento.

Palabras clave: Lesiones, Deporte, Reconstrucción, Ligamento, Técnica.

ABSTRACT

Sports injuries are associated with the practice of sports and can affect the normal development and functioning of the injured area. These injuries can be caused in muscles, bones, cartilage, tendons, ligaments, etc. Anterior cruciate ligament (ACL) injury is the most common injury in the knee and represents one of the most frequently performed sports orthopedic procedures. When this ligament is torn, reconstruction surgery is the best option for restoring the stability and functionality of the knee. Consequently, the purpose of this research is to present some generalities about anterior cruciate ligament reconstruction and the main minimally invasive techniques for this intervention. The methodology used is a bibliographical-documentary review. The advance in minimally invasive techniques in ACL reconstruction offers a large number of advantages that outweigh its complications, especially when compared to open surgery, where it outweighs the benefits. Among the main minimally invasive techniques in ACL repair are: double-bundle reconstruction, anatomical reconstruction and the conventional transtibial technique. The all-inside anterior cruciate ligament (ACL) reconstruction technique has also gained popularity and is considered a breakthrough in the treatment of this injury, providing good postoperative clinical results, with medium- and long-term graft survival. Despite the improvements brought about by the use of cutting-edge technologies and the improvement of ligament reconstruction techniques for sports injuries, it is essential to continue studying and researching this area with greater follow-up.

Keywords: Injuries, Sport, Reconstruction, Ligament, Technique.

RESUMO

As lesões desportivas estão associadas à prática desportiva e podem afetar o normal desenvolvimento e funcionamento da zona lesada. Estas lesões podem ser provocadas nos músculos, ossos, cartilagens, tendões, ligamentos, etc. A lesão do ligamento cruzado anterior (LCA) é a lesão mais comum no joelho e representa um dos procedimentos ortopédicos desportivos mais frequentemente realizados. Quando este ligamento se rompe, a cirurgia de reconstrução é a melhor opção para restaurar a estabilidade e a funcionalidade do joelho. Assim, o objetivo desta investigação é apresentar algumas generalidades sobre a reconstrução do ligamento cruzado anterior e as principais técnicas mínimamente invasivas para esta intervenção. A metodologia utilizada é uma revisão bibliográfica-documental. O avanço das técnicas mínimamente invasivas na reconstrução do LCA oferece um grande número de vantagens que superam as suas complicações, principalmente quando comparadas com a cirurgia aberta, onde estas superam os benefícios. Entre as principais técnicas mínimamente invasivas na reparação do LCA estão: a reconstrução com duplo feixe, a reconstrução anatómica e a técnica transtibial convencional. A técnica de reconstrução do ligamento cruzado anterior (LCA) all-inside também ganhou popularidade e é considerada um avanço no tratamento desta lesão, proporcionando bons resultados clínicos pós-operatórios, com sobrevida do enxerto a médio e longo prazo. Apesar das melhorias trazidas pela utilização de tecnologias de ponta e pelo aperfeiçoamento das técnicas de reconstrução ligamentar em lesões desportivas, é fundamental continuar a estudar e investigar esta área com maior acompanhamento.

Palavras-chave: Lesões, Desporto, Reconstrução, Ligamento, Técnica.

Introducción

La participación en deportes siempre se encuentra asociada con riesgo de lesión, de hecho, es la causa más común de lesiones tratadas en el hospital en adolescentes y adultos jóvenes, y existe cierta evidencia de que las tasas de lesiones a nivel de población están aumentando. Las lesiones deportivas pueden ocurrir a los participantes en todas las formas de deporte, desde el deporte de élite/profesional hasta el deporte competitivo en clubes/universidades/escuelas, el deporte escolar y una variedad de programas de actividad física y acondicionamiento físico que generalmente se llevan a cabo por razones sociales y de salud. Las lesiones deportivas pueden afectar a casi cualquier estructura o tejido del cuerpo, en particular a los huesos, cartílagos, tendones, ligamentos, músculos y cerebro (1).

Las lesiones de los ligamentos se denominan esguinces. Si bien los ligamentos tienen una tolerancia de carga relativamente alta, una carga excesiva provocará daños y lesiones en los ligamentos y otras estructuras articulares. Estos pueden variar en gravedad desde algún daño tisular con síntomas mínimos (primer grado), desgarramiento parcial del ligamento (segundo grado), hasta desgarramiento/ruptura completos y separación de los extremos dañados del ligamento (tercer grado) (2).

Unas de las lesiones deportivas más frecuentes en ligamentos son las lesiones del ligamento cruzado anterior (LCA), las cuales continúan en aumento entre la población general y deportistas que practican fútbol soccer y americano en donde se encuentra 53% del total de los casos; la incidencia anual es de 70 por cada 100.000 personas. La incidencia de estas lesiones ha ido en aumento en mujeres, probablemente por el incremento de la participación deportiva (3).

Tradicionalmente, la reconstrucción del ligamento cruzado anterior (RLCA) se realizaba mediante un abordaje quirúrgico abierto, que implicaba incisiones grandes y una

mayor alteración del tejido. No obstante, gracias a los avances en la tecnología médica y las técnicas quirúrgicas, en la actualidad, la reconstrucción del LCA se realiza, preferiblemente, mediante técnicas mínimamente invasivas. A lo largo de la historia, se han desarrollado varias innovaciones en la técnica quirúrgica y el hardware para combinar la RCLA anatómica con enfoques mínimamente invasivos con el propósito de reducir la pérdida ósea, el sangrado y el dolor y facilitar un programa de rehabilitación más rápido (4).

En consecuencia, el propósito de la presente investigación es plasmar algunas generalidades acerca de la reconstrucción del ligamento cruzado anterior y las principales técnicas mínimamente invasivas de esta intervención.

Materiales y Métodos

El desarrollo del presente estudio se basó en una investigación de tipo documental bibliográfica. Se realizó una búsqueda de información utilizando diferentes bases de datos, entre las que figuran: PubMed, Biblioteca Virtual de la Salud (BVS), SciELO, Medigraphic, Dialnet, ELSEVIER, Cochrane, entre otras. Donde se usaron descriptores tales como: “técnicas mínimamente invasivas + reconstrucción ligamentaria”, “lesiones deportivas + lesiones en ligamentos” y “técnicas mínimamente invasivas + reconstrucción ligamento cruzado anterior”. Para la selección de los resultados se tuvo en cuenta el idioma, el cual se consideró el español y el inglés, la relevancia, así como la correlación temática. Por último, la fecha de publicación, la cual estuvo entre 2020 y 2024, con excepción de algunos registros de data más antigua pero que se consideraron vigentes y relevantes para el estudio.

El material bibliográfico recolectado consistió en artículos científicos, en general, guías clínicas, e-books, ensayos clínicos, consensos, protocolos, tesis de posgrado y doctorado, noticias científicas, boletines y/o folletos de instituciones oficiales o privadas de reconocida trayectoria en el ámbito cien-

tíficoacadémico y demás documentos e informaciones, considerados de interés y con valor de la evidencia científica a criterio del equipo investigador.

Resultados

La mayoría de las lesiones del LCA son consecuencia de la práctica deportiva tras una deceleración brusca, salto o cambio de dirección. Con frecuencia se producen lesiones asociadas meniscales (50-70%) o del cartílago articular. El LCA limita el desplazamiento anterior de la tibia e impide la rotación interna excesiva de la tibia. Está formado por 2 fascículos: anteromedial y posterolateral (Figura 1) que se denominan de acuerdo a su inserción tibial. El fascículo anterior presenta una tensión máxima con el desplazamiento anterior de la tibia en flexión (60- 90°) y el fascículo posterior en extensión (0-15°).

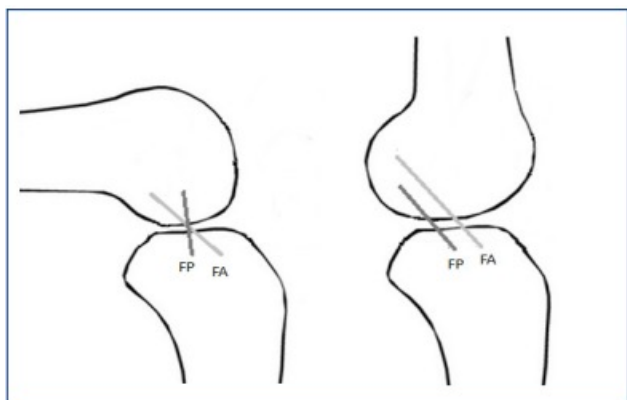


Figura 1. Anatomía de los fascículos anteromedial y posterolateral del LCA

Fuente: Tomado de “Lesiones ligamentosas: Ligamentos cruzados anterior y posterior” por Vadillo, P.; Zamora, E., (2014) (5).

Las opciones de tratamiento incluyen el tratamiento conservador, que implica fisioterapia progresiva, educación del paciente sobre cómo prevenir la inestabilidad y el uso de una rodillera articulada. El tratamiento quirúrgico implica la reconstrucción del ligamento desgarrado mediante un autoinjerto o un aloinjerto y la reparación del ligamento cruzado anterior, en la que el ligamento desgarrado se fija

de nuevo a la tibia o al fémur. La elección del tratamiento depende de la gravedad de la lesión, otras lesiones en las estructuras asociadas, el nivel de condición física y los objetivos atléticos del paciente (6).

El nivel funcional del paciente será decisivo a la hora de sentar la indicación quirúrgica. Está demostrado que los pacientes con un nivel deportivo elevado tienen malos resultados funcionales con el tratamiento conservador. Por ello el tratamiento conservador está reservado para pacientes con comorbilidades o con baja demanda funcional. El tratamiento debe centrarse en fortalecer la musculatura de la rodilla, especialmente el cuádriceps y los isquiotibiales. El tratamiento quirúrgico es el tratamiento de elección. Sin embargo, con la aparición de nuevas técnicas existen muchas posibilidades de tratamiento (5).

La reparación abierta del LCA se realizaba con frecuencia en las décadas de 1970 y 1980 y luego se abandonó debido a las altas tasas de fracaso. Los avances modernos en cirugía artroscópica combinados con nuevos conocimientos sobre la fisiopatología de la curación de los ligamentos han llevado al desarrollo de nuevas técnicas de reparación artroscópica mínimamente invasivas del LCA (7).

En la literatura médica se describen diferentes técnicas quirúrgicas y variantes en la reconstrucción del LCA con la finalidad de brindar estabilidad funcional a la articulación. Debido a la falta de un consenso en la técnica adecuada, la mayoría de los cirujanos planean la reconstrucción de LCA con base en su experiencia personal, en la evidencia disponible y en las tendencias mundiales o locales. Los resultados obtenidos en numerosas series de casos, así como en ensayos clínicos, reportan un nivel de satisfacción de 90%, con un retorno a las actividades deportivas en 82 y 63%, que vuelven a un nivel de competencia igual previo a la lesión (8).

La clasificación de las LCA resulta clave para establecer la gravedad de la lesión y es fundamental en la toma de decisión del abor-

daje. La clasificación de Sherman, (1991) describe la ubicación del desgarro del LCA y se describe de la siguiente manera: tipo I (lesión por avulsión del LCA desde la parte superior de la escotadura femoral); tipo II (desgarro a través de la sustancia del tercio superior del LCA); tipo III (desgarro de la sustancia media); tipo IV (desgarro distal) y tipo V (desgarro por avulsión del hueso tibial distal). Según esta clasificación, solo se deben reparar los desgarros de tipo I o, eventualmente, de tipo II (9).

Esta clasificación fue modificada posteriormente por Van Der List y DiFelice, (2016) para lesiones completas del LCA donde contem-

pla el nivel de la lesión (ver Figura 2). Considerando al LCA en su extensión completa como el 100%, las lesiones tipo I corresponden a las avulsiones localizadas dentro del 10% proximal (femoral). La prevalencia de estas lesiones en resonancia magnética es de aproximadamente 16% y es más frecuente en pacientes mayores de 35 años.¹⁸ Las lesiones que comprometen únicamente una banda se consideran la. Las tipo II corresponden al tercio proximal, entre 75 y 90% de las fibras proximales; las tipo III al tercio medio, entre 25 y 75% de las fibras del ligamento; las tipo IV son lesiones distales; las tipo V son lesiones con avulsión ósea distal (10).

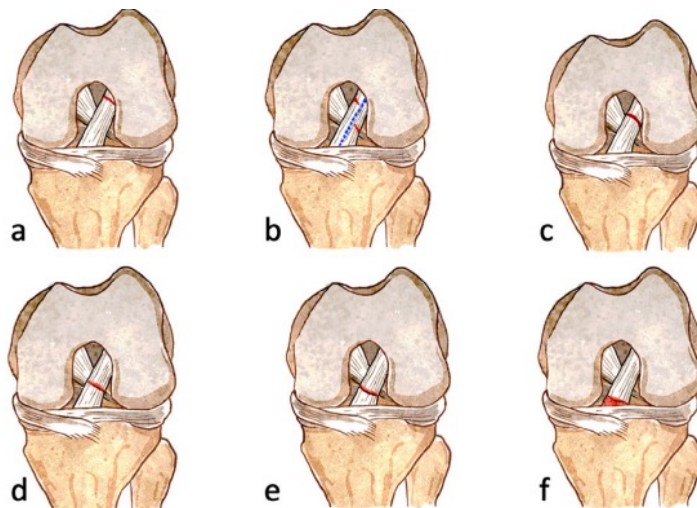


Figura 2. Clasificación propuesta por Sherman modificada por DiFelice. Lesiones tipo I (a), avulsiones dentro del 10% proximal; las lesiones que comprometen únicamente una banda se consideran la (b); las tipo II (c) entre 75 y 90% de las fibras proximales; las tipo III (d) entre 25 y 75% de las fibras del ligamento; las tipo IV (e) son lesiones distales; las tipo V (f) lesiones con avulsión ósea distal

Fuente: Tomado de “Reparación del Ligamento Cruzado Anterior con Utilización de Tutor Interno: Técnica Quirúrgica y Revisión de la Literatura” por Zicario et al., (2019) (10).

Las reparaciones del ligamento cruzado anterior (LCA) están mejor indicadas para pacientes con una lesión aguda del ligamento cruzado anterior proximal con restos de ligamento de buena calidad. La selección del paciente es fundamental y la clave para el éxito de la técnica. A continuación, una

lista de las indicaciones de la reconstrucción de LCA, según la Academia Americana de Cirujanos Ortopédicos:

- Se recomienda el tratamiento quirúrgico en pacientes adultos activos que practican deportes o realizan trabajos que

requieren girar, detenerse o cambiar de dirección de forma brusca, o en quienes realizan trabajos manuales pesados. Esto incluye a pacientes mayores que anteriormente fueron incompatibles con una cirugía de LCA. El nivel de actividad, y no la edad, debería determinar si debe considerarse una cirugía.

- En niños pequeños o adolescentes con desgarros del LCA, una reconstrucción temprana conlleva el riesgo de una lesión en el cartílago de crecimiento, lo que puede derivar en problemas en el crecimiento de los huesos. Sin embargo, estudios recientes respaldan la reconstrucción temprana del LCA, ya que retrasar el tratamiento puede aumentar la posibilidad de sufrir lesiones en el menisco o el cartílago.
- Un paciente con un desgarró del LCA y una inestabilidad funcional significativa corre un mayor riesgo de sufrir daños en otras áreas de la rodilla y, por lo tanto, debería considerar una reconstrucción del LCA.
- Es frecuente ver lesiones del LCA combinadas con daños en los meniscos, el cartílago articular, los ligamentos colaterales, la cápsula de la articulación o una combinación de lo anterior. La "tríada terrible", que suele verse en los jugadores de fútbol y en los esquiadores, consiste en lesiones en el LCA, el ligamento colateral medial (LCM) y el menisco medial. Si hay una combinación de lesiones, el tratamiento quirúrgico puede ser necesario y, por lo general, deriva en mejores desenlaces. Casi la mitad de los desgarros de menisco pueden repararse, y pueden sanar mejor si la reparación se realiza al mismo tiempo que la reconstrucción del LCA (11).

Recientemente ha crecido el interés sobre la reconstrucción más adecuada del ligamento cruzado anterior, aunque persisten controversias sobre la manera de restaurar la anatomía originaria del ligamento con el objetivo

de obtener mejores resultados. El desarrollo del concepto de reconstrucción mediante un doble haz indica una técnica quirúrgica, en la cual se restaura el ligamento mediante dos haces separados y no necesariamente especifica la localización de los túneles. En contraste, la reconstrucción anatómica sugiere que los túneles sean puestos en el centro de la inserción originaria femoral y tibial. Cuando se compara con la técnica convencional transtibial, esta técnica muestra mejores resultados en el control de las fuerzas de translación y rotación. Cuando se utilizan los conceptos de reconstrucción anatómica y reconstrucción mediante túneles independientes, se puede restaurar de manera más fisiológica la cinemática de la rodilla. Cuando se comparan estos tres métodos, se encuentra en la bibliografía que la técnica mediante doble haz y la reconstrucción anatómica no presentan diferencias considerables en el control rotacional (12).

Por otra parte, cuando estas técnicas se comparan con la cirugía transtibial, los resultados de esta última son inferiores (13).

Jaramillo et al., (2017) en un estudio retrospectivo, en que se valoró clínica y subjetivamente una muestra de pacientes, a los cuales se les realizó reconstrucción del ligamento cruzado anterior con la técnica del portal medial, se encontró que, al seguir la técnica adecuadamente, el número de complicaciones intraquirúrgicas fue muy bajo, la longitud de los túneles fue suficiente para proveer de una adecuada cicatrización, no se presentó rotura de la pared posterior, no se encontraron lesiones neurovasculares, el paso del injerto fue similar a las técnicas transtibiales y la fijación fue más fácil porque el túnel se hace en la dirección del portal anteromedial. Los pacientes se encuentran muy satisfechos con los resultados obtenidos. El índice funcional previo a cirugía es de 50,3. Este mejoró a 85,5 medido con la escala de Lysholm, con un seguimiento entre 4 y 18 meses. Ninguno de los pacientes ha necesitado revisión de su injerto hasta la finalización de este trabajo (14).

Otra técnica de reconstrucción de LCA es la técnica de reconstrucción del ligamento cruzado anterior (LCA) all-inside, la cual se desarrolló para mejorar los resultados quirúrgicos de la reconstrucción del ligamento cruzado anterior. Esta técnica ofrece ventajas como una cirugía menos invasiva, menor sangrado, recuperación más rápida y mejor control de la tensión del injerto. La creación de un túnel a medias, en lugar de completo, implementó el tendón ST cuadruplicado o el tendón del cuádriceps como los injertos de elección. La técnica de reconstrucción del ligamento cruzado anterior (LCA) all-inside se aplica a todos los pacientes con una lesión del LCA, incluidos los adolescentes, y proporciona buenos resultados clínicos posoperatorios, con una supervivencia del injerto a mediano y largo plazo. Asimismo, como cualquier procedimiento presenta sus complicaciones y desventajas. La técnica de reconstrucción completa del ligamento cruzado anterior (RLCA) es compleja y los cirujanos ortopédicos deben ser conscientes de los riesgos asociados. La tasa general de complicaciones de esta técnica es del

5,89 %; en detalle, incluye fallas del injerto (2,47 %), pérdida de extensión de la rodilla de 5° a 10° y de 1° a 3° (0,76 % y 0,38 %, respectivamente), pérdida significativa de la flexión de la rodilla (15°, 0,19 %), lesiones de cartilago o menisco (0,76 %), hipoestesia de la región anterior de la rodilla (0,38 %), infecciones profundas y superficiales (0,38 % y 0,19 %, respectivamente), hematomas posoperatorios (0,19 %), síndrome del cílope (0,19 %) y rotura retrógrada de la broca (0,19 %) en un seguimiento de 2 años. Por último, los dispositivos de fijación de la suspensión aumentan el riesgo de ensanchamiento del túnel debido al efecto "limpiaparabrisas". La curva de aprendizaje de algunos procedimientos, como la preparación del injerto, la perforación y la creación del alvéolo, es más compleja y desafiante en comparación con otras técnicas de RLCA; por esta razón, los tiempos operatorios para la técnica de RLCA all-inside suelen ser más largos que los de otros procedimientos de RLCA. La estandarización de la técnica puede ayudar a evitar las posibles complicaciones asociadas con este procedimiento (4).

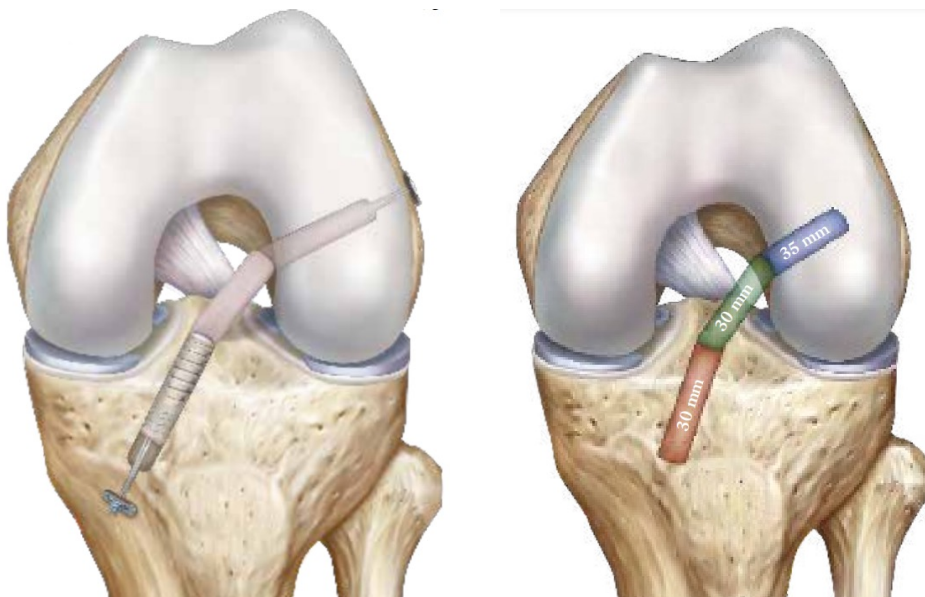


Figura 3

Fuente: <https://www.arthrex.com/resources/LT0180-ES/nuevos-enfoques-para-la-retroconstrucci%C3%B3n-del-lca-all-inside?referringteam=knee>

En una revisión sistemática para comparar las técnicas de túnel tibial completo versus all-inside en la reconstrucción del LCA, el metanálisis indicó que la técnica all-inside fue superior a la técnica de túnel tibial completo en los resultados funcionales y en el ensanchamiento del túnel tibial. Sin embargo, la técnica all-inside no fue totalmente superior a la del túnel tibial completo en la laxitud de la rodilla y la tasa de reruptura del injerto. Esta revisión sistemática y metanálisis no mostró diferencias clínicamente importantes en ningún resultado clínico entre los dos métodos quirúrgicos y se requiere más investigación (15).

En cuanto a las incisiones que se realizan con la artroscopia, Rezende et al, (2017) examinó la evidencia sobre la elección de la técnica de reconstrucción del LCA guiada por artroscopia en cuanto a si debe incluir una incisión (túnel femoral perforado desde dentro de la articulación de la rodilla bajo visualización artroscópica) o dos incisiones (túnel femoral perforado desde fuera hasta dentro de la articulación de la rodilla). Los autores encontraron evidencias de muy baja calidad y a menudo ausente, lo que significa que no se sabe con certeza si las técnicas de reconstrucción del LCA con una incisión, asistidas por artroscopia, dan mejores, peores o equivalentes resultados en comparación con las técnicas de dos incisiones en cuanto a la función subjetiva a corto, medio o largo plazo, la calidad de vida, los resultados adversos, los niveles de actividad y la función de la rodilla calificada objetivamente (16).

En lo que se refiere al tipo de tendón y la técnica de recolección para la reconstrucción de LCA, resulta importante destacar en este estudio, más que el tipo de tendón los beneficios de las técnicas mínimamente invasivas para su recolección. En el estudio de Panas et al, (2022) destaca que el uso de técnicas mínimamente invasivas para obtener el injerto de tendón del cuádriceps (QT) puede reducir el dolor posoperatorio y el tiempo quirúrgico intraoperatorio. Los au-

tores utilizaron una técnica de recolección de injerto de tendón del cuádriceps con un abordaje proximal a distal, cuando generalmente, esta se realiza con abordaje distal a proximal, pero a menudo presenta problemas de recolección inadvertida de un injerto que no alcanza la longitud deseada o causa un hematoma. Como alternativa, los autores presentaron este abordaje mínimamente invasivo con una técnica de recolección de proximal a distal que da como resultado una mejor visualización de los planos de tejido, tamaños de injerto más consistentes, menor riesgo de artrotomía inadvertida y menor riesgo de hematoma. La recolección mínimamente invasiva del injerto de QT con un abordaje de proximal a distal puede ofrecer ventajas únicas sobre el abordaje estándar actual de distal a proximal (17).

En fin, la artroscopía, como técnica mínimamente invasiva en la reparación del LCA, es el mejor método debido a que presenta más ventajas que desventajas, por tanto, el estándar de oro en el manejo de esta reparación. Entre sus ventajas se puede incluir la reducción de la morbilidad postoperatoria, pequeñas incisiones esto evita las cicatrices importantes, menor respuesta inflamatoria. Las pequeñas incisiones a través de la cápsula y sinovial resultan en una menor intensidad de respuesta inflamatoria que las artrotomías estándares, y esto provoca menos dolor postoperatorio, rehabilitación y vuelta al trabajo más rápidas. También mejora el pronóstico. La mayor parte de los investigadores informan que el diagnóstico basado puramente en los hallazgos clínicos es incompleto en un porcentaje significativo de los pacientes, lo que mejora notablemente con los hallazgos artroscópicos. Otra ventaja importante es la ausencia de efectos secundarios, tales como formación de neuromas, cicatrices dolorosas y desbalance funcional, reducción del costo hospitalario. Muchos procedimientos artroscópicos pueden llevarse a cabo en forma ambulatoria. Si se requiere hospitalización, ésta dura uno a dos días, lapso mucho menor

que el necesario en artrotomía. Asimismo, reduce el porcentaje de complicaciones. Se han comunicado porcentajes muy bajos de complicaciones en los procedimientos artroscópicos, en 0,1 a 0,2% de los casos puede haber hemartrosis, tromboflebitis, ruptura de instrumentos y distrofia simpática refleja. La infección es prácticamente inexistente, y sólo se ha visto cuando se asocia a procedimientos abiertos. Posibilidad de realizar procedimientos quirúrgicos que son difíciles o imposibles a través de una cirugía abierta, por ejemplo, la menisectomía parcial con resección del cuerno posterior del menisco interno es practicable por vía artroscópica, siendo muy difícil por cirugía abierta, ya que esa zona queda ciega en la artrotomía quirúrgica. A pesar de que la cirugía artroscópica ha recibido una gran cantidad de atención pública enfocada a su uso para el tratamiento de atletas famosos, esta cirugía es una herramienta extremadamente valiosa para todos los pacientes ortopédicos y es generalmente más fácil en el paciente que la cirugía abierta. La mayoría de los pacientes reciben cirugía artroscópica como pacientes no internados y regresan a sus hogares unas cuantas horas después de haberla recibido (18).

Conclusiones

Los atletas y deportistas se encuentran con frecuencia expuestos a sufrir lesiones deportivas, por tanto, es importante es importante el manejo individualizado y con miras a la recuperación rápida y efectiva para continuar con sus actividades deportivas.

El ligamento cruzado anterior es un ligamento que se lesiona con mucha frecuencia en deportes que requieren girar, frenar y pivotar, como el fútbol, el fútbol americano, el baloncesto, el esquí, el balonmano, tenis, motocross, deportes de lucha, entre otros.

El avance en las técnicas mínimamente invasivas en la reconstrucción de este ligamento ofrece una gran cantidad de ventajas que superan sus complicaciones, sobre todo, si se compara con la cirugía abierta, supera

los beneficios. La artroscopia en la reparación del LCA minimiza el tiempo de recuperación y maximiza los resultados, permitiendo así que los pacientes retornen a su nivel de actividad lo más rápido posible. El uso de técnicas mínimamente invasivas permite esa rapidez en la recuperación, menos dolor, mejora el diagnóstico, por tanto, el pronóstico; ausencia de formación de neuromas, cicatrices dolorosas y desbalance funcional, menor tiempo de hospitalización, reducción de los costos y complicaciones.

Entre las principales técnicas mínimamente invasivas en la reparación del LCA se encuentran: la reconstrucción mediante un doble haz, reconstrucción anatómica y la técnica convencional transtibial. La técnica de reconstrucción del ligamento cruzado anterior (LCA) all-inside ha cobrado popularidad y se considera un avance en el tratamiento de la rotura del LCA, proporcionando buenos resultados clínicos posoperatorios, con una supervivencia del injerto a mediano y largo plazo.

A pesar de las mejoras aportadas por el uso de tecnologías de última generación y la mejora de las técnicas de reconstrucción ligamentaria de lesiones deportivas, resulta fundamental continuar estudiando e investigando esta área con un mayor seguimiento.

Bibliografía

- Joseph C, Finch CF. Lesiones deportivas. En Joseph C, Finch CF. Enciclopedia Internacional de Salud Pública.; 2017.
- Wang C, Stovitz S, Kaufman J, Steele R, Shrier I. Principios de las lesiones musculoesqueléticas deportivas para epidemiólogos: una revisión. *Injury Epidemiology*. 2024; 11(21).
- Hernández G, Rangel F, Rivera E, Guevara V, Álvarez G, Morales J. Comparación de resultados funcionales después de la reconstrucción del ligamento cruzado anterior con autoinjerto de isquiotibiales; técnica de portal transtibial vs anteromedial. *Ortho-tips*. 2022; 18(2): p. 112-20.
- Bosco F, Giustra F, Ghirri A, Cacciola G, Massè A, Capella M. Técnica de reconstrucción del ligamento cruzado anterior con todo el interior: consejos y trucos. *Medicina Clínica*. 2023; 12(18).

- Vadillo P, Zamora E. Lesiones ligamentosas: ligamento cruzado anterior y posterior. En Vadillo P, Zamora E.. Madrid: Sociedad Española de Cirugía Ortopédica y Traumatología; 2014.
- Papaleontiou A, Poupard A, Mahajan U, Tsantanis P. Tratamiento conservador vs. quirúrgico de la rotura del ligamento cruzado anterior: una revisión sistemática. *Cureus*. 2024; 16(3).
- Batista P, Chahla J, Dalmau M, Maestu R, Nunze K, Guelfi M. Reparación artroscópica del ligamento cruzado anterior con y sin aumento de sutura: nota técnica. *ISAKOS*. 2021; 6(4): p. 251-256.
- Gutiérrez I, López L, Macías E, Hernández G, Rangel F. Estado actual de la reconstrucción del ligamento cruzado anterior en México. *Encuesta Nacional. Ortho-tips*. 2023; 19(1): p. 5-10.
- Sherman M, Lieber L, Bonamo J. Seguimiento a largo plazo de la reparación primaria del ligamento cruzado anterior: definición de una justificación para el aumento. *Soy J Sports Med*. 1991; 19(3): p. 243-255.
- Zicario J, García I, Yacuzzi C, Costa M. Reparación del Ligamento Cruzado Anterior con Utilización de Tutor Interno: Técnica Quirúrgica y Revisión de la Literatura. *Artroscopia*. 2019; 26(2): p. 56-62.
- Academia Americana de Cirujanos Ortopédicos. Academia Americana de Cirujanos Ortopédicos. [Online]; 2023. Acceso 23 de noviembre de 2024. Disponible en: <https://orthoinfo.aaos.org/es/treatment/lesion-del-lca-requiere-cirugia/>.
- Meredick R, Vance K, Lubowitz J. Resultado de la reconstrucción con haz único versus con haz doble del ligamento cruzado anterior: un metanálisis. *Sociedad Americana Ortopédica para Medicina Deportiva*. 2008; 36(7).
- Noyes F. Función del ligamento cruzado anterior humano y análisis de reconstrucciones con injerto simple y doble. *Sociedad Americana Ortopédica para Medicina Deportiva*. 2009; 1(1).
- Jaramillo G, Duque P, Agudelo I, Paz A, Castro J. Reconstrucción anatómica del ligamento cruzado anterior. Técnica quirúrgica y reporte de casos. *Revista Colombiana de Ortopedia y Traumatología*. 2017; 31(2): p. 63-67.
- Wang M, Lv X, Zhao T, Wang L, Dong S, Tan H. Técnicas de túnel tibial completo versus all-inside en la reconstrucción del ligamento cruzado anterior: una revisión sistemática y metanálisis de ensayos controlados aleatorizados. *J. Ortopedia y Cirugía Res*. 2023; 18.
- Rezende F, Moraes V, Franciozi C, Debieux P, Luzo M, Belloti J. Técnicas de una incisión versus dos incisiones para la reconstrucción del ligamento cruzado anterior guiada por artroscopia en adultos. *Cochrane Database of Systematic Reviews*. 2017; 12.
- Panas K, Salomón K, Shein V, Munassi S, Remaley D. Ligamento cruzado anterior mínimamente invasivo con injerto de tendón del cuádriceps: una técnica de recolección proximal a distal. *Tecnología Artroscópica*. 2022; 11(11).
- Fernández C, Goda A, Rodríguez E. Estudio comparativo y demostrativo entre cirugía abierta y artroscopia en lesión de ligamento cruzado anterior. *SCientífica*. 2006; 4(4).

CITAR ESTE ARTICULO:

Acosta Cepeda, D. E. , Camino Carrasco, J. D. , Torres Garrido, D. A. , & Sánchez Rodríguez, P. A. . (2025). Lesiones deportivas: Uso de técnicas mínimamente invasivas en la reconstrucción ligamentaria. *RECIMUNDO*, 9(1), 200–209. [https://doi.org/10.26820/recimundo/9.\(1\).enero.2025.200-209](https://doi.org/10.26820/recimundo/9.(1).enero.2025.200-209)

