

DOI: 10.26820/recimundo/9.(esp).mayo.2025.214-221

URL: <https://recimundo.com/index.php/es/article/view/2613>

EDITORIAL: Saberes del Conocimiento

REVISTA: RECIMUNDO

ISSN: 2588-073X

TIPO DE INVESTIGACIÓN: Artículo de revisión

CÓDIGO UNESCO: 3109 Ciencias Veterinarias

PAGINAS: 214-221







Uretrostomía y vinculación: impacto de la clínica veterinaria de la UTC en cirugías especializadas

Urethrostomy and bonding: impact of the UTC veterinary clinic on specialized surgeries

Uretrostomia e colagem: impacto da clínica veterinária UTC nas cirurgias especializadas

Marco Xavier Jiménez González¹; Cristina Narcisa Chipugsi Albán²; Israel Antonio Hinojosa Zapata³; Dina Maricela Veloz Velox⁴

RECIBIDO: 10/01/2025 **ACEPTADO:** 19/03/2025 **PUBLICADO:** 06/05/2025

1. Universidad Técnica de Cotopaxi; Latacunga, Ecuador; marco.jimenez3025@utc.edu.ec;  <https://orcid.org/0009-0007-3323-2050>
2. Universidad Técnica de Cotopaxi; Latacunga, Ecuador; cristina.chipugsi0079@utc.edu.ec;  <https://orcid.org/0009-0002-6921-4659>
3. Universidad Técnica de Cotopaxi; Latacunga, Ecuador; israel.hinojosa2777@utc.edu.ec;  <https://orcid.org/0009-0008-3302-0071>
4. Universidad Técnica de Cotopaxi; Latacunga, Ecuador; dina.veloz9302@utc.edu.ec;  <https://orcid.org/0009-0001-2703-2120>

CORRESPONDENCIA

Marco Xavier Jiménez González
marco.jimenez3025@utc.edu.ec

Latacunga, Ecuador

RESUMEN

La uretrotomía es un procedimiento quirúrgico que crea una fístula uretral permanente en perros para aliviar obstrucciones causadas por lesiones traumáticas, estenosis o neoplasias. Este procedimiento se indica en casos de cálculos recurrentes, constricción uretral, traumatismos graves o neoplasias que afectan la funcionalidad del sistema urinario. En la técnica escrotal, se realiza una incisión elíptica alrededor de la base del escroto y se ablaciona el pene si es necesario. La uretra se incide y se sutura la mucosa a la piel utilizando patrones simples discontinuos reabsorbibles. Este artículo también tiene como objetivo el análisis del impacto de la Clínica Veterinaria de la UTC en la realización de procedimientos quirúrgicos especializados, específicamente en casos de uretrotomía. La investigación examina cómo la clínica contribuye a la formación de los estudiantes en técnicas quirúrgicas avanzadas y su impacto en la salud animal, destacando la importancia de las instalaciones y equipos de la clínica para la atención de casos complejos. Además, se analiza la colaboración entre la academia y la comunidad, subrayando el rol de la clínica en ofrecer servicios médicos veterinarios de alta calidad, lo que beneficia tanto a los animales como a la formación profesional de los futuros veterinarios. A través de este estudio se pretende evidenciar la relevancia de las prácticas clínicas en el desarrollo de habilidades especializadas y en la mejora del bienestar animal, promoviendo la vinculación entre la universidad y la sociedad.

Palabras clave: Ablación, Uretrotomía, Vinculación, Cirugía.

ABSTRACT

Urethrostomy is a surgical procedure that creates a permanent urethral fistula in dogs to relieve obstructions caused by traumatic injuries, strictures, or neoplasia. This procedure is indicated in cases of recurrent stones, urethral stricture, severe trauma, or neoplasia that affect the functionality of the urinary system. In the scrotal technique, an elliptical incision is made around the base of the scrotum and the penis is excised if necessary. The urethra is incised and the mucosa is sutured to the skin using simple discontinuous absorbable patterns. This article also aims to analyse the impact of the UTC Veterinary Clinic in the performance of specialised surgical procedures, specifically in cases of urethrostomy. The research examines how the clinic contributes to the training of students in advanced surgical techniques and its impact on animal health, highlighting the importance of the clinic's facilities and equipment for the care of complex cases. In addition, the collaboration between academy and the community is analyzed, highlighting the role of the clinic in offering high-quality veterinary medical services, which benefits both animals and the professional training of future veterinarians. Through this study, we aim to demonstrate the relevance of clinical practices in the development of specialized skills and in the improvement of animal welfare, promoting the link between the university and society.

Keywords: Ablation, Urethrostomy, Bonding, Surgery.

RESUMO

A uretrotomia é um procedimento cirúrgico que cria uma fístula uretral permanente nos cães para aliviar obstruções causadas por lesões traumáticas, estenoses ou neoplasias. Este procedimento está indicado em casos de cálculos recorrentes, estenose uretral, traumatismos graves ou neoplasias que afetem a funcionalidade do sistema urinário. Na técnica escrotal, é realizada uma incisão elíptica em torno da base do escroto e o pênis é excisado, se necessário. A uretra é incisada e a mucosa é suturada à pele utilizando padrões absorvíveis descontínuos simples. Este artigo visa também analisar o impacto da Clínica Veterinária UTC na realização de procedimentos cirúrgicos especializados, especificamente em casos de uretrotomia. A investigação analisa como a clínica contribui para a formação dos estudantes em técnicas cirúrgicas avançadas e o seu impacto na saúde animal, destacando a importância das instalações e equipamentos da clínica para o atendimento de casos complexos. Além disso, é analisada a colaboração entre a academia e a comunidade, destacando-se o papel da clínica na oferta de serviços médicos veterinários de elevada qualidade, que beneficia tanto os animais como a formação profissional dos futuros veterinários. Através deste estudo, pretendemos demonstrar a relevância das práticas clínicas no desenvolvimento de competências especializadas e na melhoria do bem-estar animal, promovendo a ligação entre a universidade e a sociedade.

Palavras-chave: Ablação, Uretrotomia, Vinculação, Cirurgia.

Introducción

La Universidad Técnica de Cotopaxi a través de la Dirección de Vinculación con la Sociedad; diseña, planifica, monitorea y evalúa los programas, proyectos y actividades de vinculación con la Sociedad, sabiendo que es uno de los ejes fundamentales de su accionar, pues sin sociedad no existe universidad (Estrella Monje, 2024)

La Vinculación de la Universidad Técnica de Cotopaxi con la sociedad mediante el accionar de la Clínica Veterinaria, presta servicios a la comunidad con la consulta médica veterinaria completamente gratuita, minimizando los recursos de los propietarios y/o tutores de las mascotas. En esta casa de salud se han realizado aproximadamente 320 cirugías de especialidad entre las cuales destacan: traumatologías, herniorrafias, lumpectomías, conjuntivectomía peri glandular, remoción de hiperplasia de clítoris, laparotomías exploratorias, esplenectomías, colopexias, enucleaciones, entre otras (Chipugsi, Jiménez, Beltrán, & Alvarez, 2024). Todas con el propósito de garantizar la salud y bienestar de cada paciente asegurando que los procesos quirúrgicos garanticen estándares de calidad. Entre estos procesos quirúrgicos destaca la penectomía total con uretrostomía ocasionada por traumatismo en un paciente canino de 3 años de edad que acude a consulta, cuyo propietario busca la salud de su mascota.

La uretrostomía es un procedimiento quirúrgico especializado que se realiza en animales para tratar diversas condiciones urológicas, como obstrucciones urinarias o malformaciones de la uretra y la ablación escrotal radicales, y la ablación de pene, es un procedimiento quirúrgico que implica la extirpación parcial o total del pene del perro por cáncer o tumores, infecciones crónicas, trauma o lesiones y problemas reproductivos (Alemán, 2021). Este tipo de intervenciones requiere una alta precisión técnica y un conocimiento profundo de la anatomía del tracto urinario de los animales. En este

contexto, la Clínica Veterinaria de la Universidad Técnica de Cotopaxi (UTC) ha emergido como un referente en la formación y ejecución de cirugías especializadas, brindando atención de calidad y capacitación avanzada a futuros profesionales en el campo de la medicina veterinaria.

La Clínica Veterinaria de la UTC ha demostrado un notable compromiso con el avance de la cirugía veterinaria a través de su infraestructura de vanguardia, el uso de tecnologías de última generación y la implementación de prácticas basadas en la evidencia. El impacto de esta clínica en el ámbito local y regional es significativo, ya que no solo ofrece soluciones quirúrgicas efectivas a los animales que requieren tratamientos complejos, sino que también forma parte integral de un proceso educativo que prepara a los estudiantes para enfrentar desafíos en el campo de la salud animal.

Este proceso quirúrgico pretende analizar el impacto de la Clínica Veterinaria de la UTC en el desarrollo y la ejecución de procedimientos quirúrgicos especializados como la ablación escrotal y de pene con uretrostomía, destacando la importancia de su enfoque multidisciplinario y el impacto positivo que tiene en la salud y bienestar de los animales tratados. Además, se visualiza como vinculación de la institución con la comunidad y el sector veterinario contribuye a mejorar la calidad de los servicios de salud animal en la región.

Caso clínico

Se describe un caso clínico de un perro macho de raza mestiza de 3 años de edad, un peso de 18,1 kg, condición corporal 2,5/5 manto marrón, que ingresa a las instalaciones de la Clínica Veterinaria a consulta emergente por presentar una lesión expuesta en la anatomía del sistema reproductivo, causada por traumatismo de origen desconocido, información revelada por los propietarios.

Examen clínico

En la valoración física, el paciente se mostró deprimido, 7% de deshidratación, 2 segundos en tiempo de llenado capilar, mucosas oculares de color normal, temperatura corporal (TC): 39.9 °C, frecuencia respiratoria (FR): 72 respiraciones/min y frecuencia cardíaca (FC): 100 latidos/min. El paciente presenta a la palpación los linfonódulos superficiales sin alteraciones patológicas.

Al examen clínico del sistema urinario se observó un paciente con disuria, hematuria y estranguria, presenta una lesión expuesta en la anatomía del sistema reproductivo; localización: hueso peneano, ablación traumática de tejidos blandos localizada sobre la zona prepucial con sangrado abundante efecto del traumatismo

Con base a la información obtenida en la historia médica y el examen físico, se estableció como diagnósticos diferenciales: neoplasias, cálculos vesicales, prostatitis, obstrucción uretral; por tanto, se solicitó un estudio ecográfico de abdomen craneal y

caudal, además de exámenes de laboratorio, hematología completa, bioquímica, uroanálisis, para su evaluación.

Diagnóstico

Tras la evaluación del paciente se encuentran lesiones sobre el tejido adyacente al área prepucial, (parches húmedos), con lesión traumática necrótica de glande y sus estructuras externas, exposición del hueso peneano y bloqueo uretral con presencia de tejido cicatricial y proceso inflamatorio agudo.

Protocolo quirúrgico

- **Aseo y limpieza:** Aseo (rasurado quirúrgico) del área perineal para minimizar el riesgo de infección (asepsia).
- **Preparación del equipo quirúrgico:** Establecer el entorno estéril (antiseptia), preparar el material quirúrgico necesario (bisturí, suturas, pinzas, etc.) y asegurar que los medicamentos y fluidos estén disponibles (Álvarez, 2017)
- **Planificación anestésica**

Tabla 1. Evaluación de riesgos anestésicos: Paciente ASA II

DISEÑO DEL PLAN ANESTÉSICO					
PACIENTE 18.1 kg	FÁRMACO	DOSIS FARMACOLÓGICA	DOSIS TOTAL	OBSERVACIONES	ANTAGONISTAS
ANTIBIOTICOTERAPIA PREQUIRÚRGICA	Ceftriazona	15 mg/kg pv	2.70 ml / iv	24 horas prequirúrgico profiláctico y dosis alternas cada 12 horas	
PREANESTESIA	Lidocaína 2%	2 mg/kg pv	1.80 ml / iv	Como antiarrítmico IB (estabilizador de membrana) disociación de canales de sodio con efecto analgésico en procedimientos quirúrgico	
INDUCCIÓN	Fentanilo	0.005 mg/kg pv	1.80 ml / iv	2.5 ml por kilogramo por hora para infusión continua	Naloxona clorhidrato 0.01-0.04 mg/kg
	Ketamina	0.5 mg/kg pv	0.09 ml / iv	Dosis única	
	Xilacina	0.01-0.02 mg/kg pv	0.18 ml / iv	Dosis única	Yoimbina 0.1 -0.11 mg/kg Doxapram clorhidrato 1.1 mg /kg



MANTENIMIENTO	Propofol inducción	0 mg/kg pv	0 ml	0.0ml por minuto equivalente a 0 ml /hora	
	Propofol	3 mg/kg pv	2.71 ml	0.3ml por minuto equivalente a 22.5 ml /hora	
	Seboflurano	0.5 %	0.68% FA	0.68 % fracción alveolar de mantenimiento	Doxapram clorhidrato 1.1 mg /kg
BLOQUEO REGIONAL EPI	Lidocaína 2%	0.22 ml/kg	3.98 ml epidural	Dosis única	
PLAN ANALGÉSICO	Meloxicam 2%	0.2 mg/kg pv	0.18 ml	Dosis única	
	Tramal 100 mg	4 mg/kg pv	1.44 ml	Frecuencia de administración 12 horas	Administrar por 7 días
	Amoxicilina 500 tabletas	20 mg/kg pv	1 tableta 500 mg	Frecuencia de administración 12 horas / VO	Administrar por 7 días

Técnica quirúrgica

Ablación escrotal radical

El área quirúrgica fue cuidadosamente afeitada y desinfectada antes del procedimiento, poniendo especial atención en las regiones perineal, escrotal, pre escrotal y ventral, sin importar el tipo de uretostomía electiva que se vaya a realizar o las posibles modificaciones en el proceso (Taylor CJ, 2021).

Incisión escrotal:

Se realizó una incisión elíptica alrededor de la base del escroto, incluyendo piel y tejido subcutáneo. El escroto se separa cuidadosamente de los tejidos subyacentes (Fossum, 2009).

Exposición de los testículos:

Se exteriorizan ambos testículos y se corta el ligamento del epidídimo caudal. El cordón espermático de cada testículo se liga utilizando material de sutura reabsorbible o no reabsorbible de calibre adecuado (generalmente 2-0 o 3-0). Se realiza una ligadura doble o transfijión para asegurar la hemostasia, y se resecan los testículos (Marín, 2024).

Ablación del escroto:

El escroto completo se elimina junto con los testículos, dejando un lecho quirúrgico lim-

pio. Se inspecciona la zona para controlar cualquier sangrado residual (Bianchi, Soares, Mombach, Dos Santos, & Fratini, 2013).

Ablación del pene:

Se expone el pene y se identifica su conexión con la uretra. La uretra se secciona distalmente al punto donde se planifica la penectomía. El pene se reseca parcial o totalmente dependiendo de la patología El lecho quirúrgico se inspecciona para asegurar la hemostasia. Los tejidos restantes se cierran en capas, empleando material de sutura adecuado para el tejido subcutáneo y la piel. Es fundamental evitar el daño a los vasos sanguíneos circundantes (Slideshare, 2025).

Uretrostomía

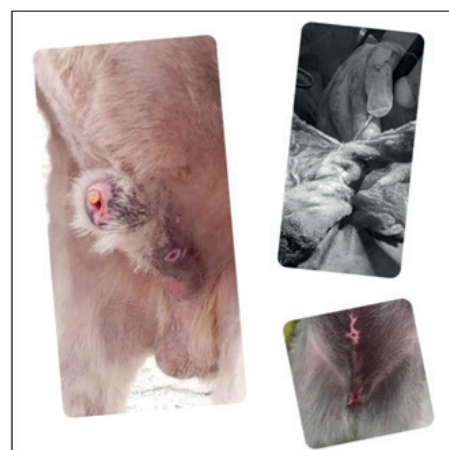


Figura 1. Uretrostomía

Se realizó la incisión a lo largo de la línea media sobre la uretra y a través del tejido subcutáneo. Identificando el músculo retractor del pene, movilizándolo y retra-yéndolo lateralmente, usando bandas de tensión / suturas para exponer la uretra (Jiménez Alonso, 2020).

Usando una cuchilla de bisturí de diámetro ideal, se realizó una incisión de 3-4 cm en la luz de la uretra sobre el catéter uretral estéril previamente sobrepuesto y posicionado hasta el nivel del arco isquiático o intravesical requerido para el fin quirúrgico (Marín, 2024).

Para la incisión de 3-4 cm en la mucosa uretral, hay que asegurar de que su longitud corresponda a 6-8 veces el diámetro luminal uretral. Los puntos de sutura periuretrales en el tejido subcutáneo son mediante un patrón de suturas simple continuo, utilizando material de sutura reabsorbible. Posteriormente, se sutura la mucosa uretral a la piel iniciando en el extremo caudal de la incisión, empleando un patrón de suturas simples discontinuas reabsorbibles (calibre 2-0, 3-0, 4-0, 5-0). Posteriormente se continúa suturando el resto de la mucosa uretral a la piel con el mismo patrón para finalmente continuar con el cierre la piel adyacente a la incisión con suturas simples discontinuas (Fossum, 2009).

Cierre quirúrgico:

El tejido subcutáneo se aproximó utilizando material de sutura absorbible en un patrón simple continuo o en puntos de patrón interrumpidos. La piel se cierra con suturas interrumpidas o continuas utilizando biomaterial no absorbible, absorbible o grapas quirúrgicas según la disponibilidad o preferencia del cirujano (Pedraza & A, 2024).

Complicaciones potenciales

Las potenciales complicaciones que se pueden identificar en los procesos quirúrgicos son: Infección del sitio quirúrgico provocado por manipulación excesiva o demora en los tiempos quirúrgicos y falta de

pericia del cirujano. Estenosis de la estoma (llámese como estrechamiento de la nueva abertura o estoma uretral). Hemorragia localizada en los puntos de incisión quirúrgica. Incontinencia urinaria dependiente de la planeación quirúrgica (Pinto & Daniel, 2021)

Post quirúrgico

Manejo del dolor

Se administró analgésicos para controlar el malestar.

Cuidado de las heridas

- Mantenimiento de las incisiones limpias y secas con un antiséptico suave.
- Evitar lamedura en la herida. Uso de un collar isabelino puede ser necesario.

Cuidado de la uretra

- La higiene adecuada es esencial para prevenir infecciones urinarias.
- Limpiar la zona perineal y genital con cuidado

Control de la función urinaria

La función de la uretra y la vejiga monitoreada para asegurarse dificultades para orinar o infecciones del tracto urinario.

Resultados

La vinculación entre la universidad y la sociedad es el resultado de un proceso bidireccional, dinámico y dialéctico de interacción social que garantiza el cumplimiento de la misión social de la universidad, contribuyendo de esta manera a la solución de problemas y al desarrollo sostenible de su entorno, funcionando, así como Academia y como servicios médicos sociales (Rovira Álvarez, 2020).

El proceso quirúrgico de la ablación de pene y escrotal radical más una uretostomía canina que implicó la extirpación total del pene y la creación de una nueva abertura para la salida de la orina (uretostomía), debido a una lesión traumática en el apa-

rato reproductor, alcanzo los resultados deseados los cuales fueron:

- **Alivio del dolor y malestar:** La eliminación de la causa subyacente de dolor o malestar mejoro la calidad de vida del animal.
- **Recuperación funcional de la micción:** Con la creación de una uretrotomía, el perro logro su proceso de micción debido a la adaptación a la nueva abertura, mejorando la capacidad del perro para eliminar desechos corporales, lo que contribuyó a su bienestar.
- **Mejoría de la salud general:** Al resolver la causa subyacente de la patología, la salud general del perro se estabilizo, disminuyendo el riesgo de infecciones urinarias recurrentes, obstrucciones y otras complicaciones derivadas de la condición que motivó la cirugía.
- **Manejo de infecciones o complicaciones postoperatorias:** El manejo adecuado del postoperatorio fue esencial para prevenir infecciones o complicaciones derivadas de la intervención. El bienestar animal está estrechamente relacionado con el cuidado adecuado en esta fase, que incluye el control del dolor, la vigilancia de posibles infecciones y la adecuada cicatrización de las heridas.
- **Adaptación psicológica:** La adaptación a los cambios anatómicos y fisiológicos que siguen a la cirugía puede ser un reto para el perro, tanto en términos de comportamiento como de confort. Es importante que el perro reciba apoyo y cuidado adecuados durante su rehabilitación para minimizar cualquier posible estrés.
- **Mejoría en la calidad de vida a largo plazo:** Después de la cirugía, la expectativa es que el perro no solo recupere una función urinaria normalizada, sino que también esté libre de las patologías que afectaban su salud. Esto debería

llevar a una mejora en su bienestar general a largo plazo.

- En resumen, los resultados esperados de una ablación de pene y escrotal radical y uretrotomía canina, cuando se realiza de manera adecuada, incluyen la mejora de la calidad de vida del animal, aliviando el dolor, restaurando la función urinaria, y minimizando el riesgo de futuras complicaciones. El seguimiento postoperatorio y la adaptación a los cambios son claves para maximizar el bienestar del animal.

Conclusiones

- a. Las cirugías especializadas permiten tratar enfermedades complejas, mejorando la salud y calidad de vida de los animales. Esto es especialmente importante en animales de compañía o en animales en situación de rescate que necesitan intervenciones quirúrgicas avanzadas para salvar sus vidas o aliviarles el sufrimiento.
- b. La academia a través de la Clínica Veterinaria ha hecho un aporte significativo en la resolución de la problemática social del bienestar de los animales de compañía, permitiendo generar conciencia social y respeto desde las múltiples aristas de la academia a través de la translocación del conocimiento científico impartido a los estudiantes de la carrera de veterinaria y ejecutada a través de la conexión con los tutores de mascotas.
- c. La práctica de cirugía veterinaria avanzada también sirve como una herramienta educativa para la comunidad, sensibilizando sobre la importancia de la salud animal y la necesidad de atención médica especializada en animales. Esto puede motivar a los dueños de mascotas a llevar a sus animales a revisiones preventivas o a buscar ayuda en caso de enfermedades graves.

- d. La Clínica Veterinaria es un centro de aprendizaje y formación para estudiantes de veterinaria y profesionales en formación. La realización de cirugías complejas permite a los estudiantes observar y participar en procedimientos que no se encuentran en el currículo estándar. Esto les brinda la experiencia práctica necesaria para enfrentar situaciones clínicas reales y complejas en su futura carrera.
- e. Las cirugías especializadas se convierten en una fuente de investigación en el campo de la medicina veterinaria. Los procedimientos avanzados permiten probar nuevas técnicas, instrumentos, y tratamientos, lo que puede contribuir a la innovación en el cuidado de la salud animal.
- f. Las cirugías especializadas en un hospital veterinario tienen un impacto profundo tanto en la sociedad como en el ámbito académico. Desde un punto de vista social, mejoran la salud animal y contribuyen al bienestar comunitario, mientras que, desde el punto de vista académico, permiten avanzar en la formación de nuevos profesionales y en la investigación científica, lo que puede beneficiar el desarrollo continuo de la medicina veterinaria.

Bibliografía

- Alemán, E. (12 de Diciembre de 2021). Boletín Técnico IMBAV. Obtenido de Uretrostomía en pequeños animales: https://www.imvab.com.ec/wp-content/uploads/boletin_URETOSTOMIA_EN_CANINOS_Y_FELINOS_Dic_2021.pdf
- Álvarez, C. (2017). Recomendaciones prácticas para la antisepsia de la piel del paciente antes de cirugía. Scielo, 182-191.
- Bianchi, S., Soares, F., Mombach, V., Dos Santos, F., & Fratini, M. (2013). Uretrostomía pre-pública emergencial por necrose. Revista de Ciencias Agroveterinárias, 45-46.
- Chipugsi, C., Jiménez, M., Beltrán, C., & Alvarez, A. (2024). Impacto académico, quirúrgico y social de la Clínica Veterinaria de la UTC. Recimundo, 85-89.
- Estrella Monje, M. A. (15 de diciembre de 2024). Comunicación institucional: La vinculación de la Universidad Técnica de Cotopaxi con el pueblo a través del programa televisivo "Desde la Academia". Obtenido de Comunicación institucional: La vinculación de la Universidad Técnica de Cotopaxi con el pueblo a través del programa televisivo "Desde la Academia": <https://repositorio.utc.edu.ec/handle/123456789/13243>
- Fossum, T. W. (2009). Cirugía en pequeños animales. Elsevier, 1640.
- Jiménez Alonso, A. A.-B. (2020). Uretrostomía escrotal por obstrucción asociada a urolitos en un perro criollo. Remevet, 1-3.
- Marín, C. C. (2024). Manuales Clínicos de Medicina Veterinaria. Barcelona: Elsevier.
- Pedraza, L., & A, R. (2024). Corrección quirúrgica de ruptura traumática total de uretra membranosa en un canino: reporte de caso. Scielo, 1-10.
- Pinto, F., & Daniel, N. (14 de Octubre de 2021). Título de Segunda especialidad en clínica quirúrgica de pequeños animales. Evaluación de las técnicas quirúrgicas para el tratamiento de las hernias perineales en caninos; Arequipa 2021. Arequipa, Arequipa, Perú: UCSM.
- Rovira Álvarez, Y. R. (2020). La labor extensionista del estudiante: experiencia desde la autogestión. Conrado, 411-419.
- Slideshare. (3 de Enero de 2025). Slideshare: Scribd company. Obtenido de Ablación de pene o amputación del pene: <https://es.slideshare.net/slideshow/ablacion-de-pene-o-amputacion-del-pene/230666014>
- Taylor CJ, S. D. (2021). Perineal urethrostomy in male dogs - Technique description, short- and long-term results. Can Vet J, 1315-1322.

CITAR ESTE ARTICULO:

Jiménez González, M. X. ., Chipugsi Albán, C. N., Hinojosa Zapata, I. A., & Veloz Veloz, D. M. (2025). Uretrostomía y vinculación: impacto de la clínica veterinaria de la UTC en cirugías especializadas. RECIMUNDO, 9(Especial), 214-221. [https://doi.org/10.26820/recimundo/9.\(esp\).mayo.2025.214-221](https://doi.org/10.26820/recimundo/9.(esp).mayo.2025.214-221)

